DĚTSKÁ KLINIKA
LÉKAŘSKÉ FAKULTY
UNIVERZITY PALACKÉHO V OLOMOUCI

Habilitační práce

MUDr. Eva Klásková, Ph.D.

GENETICKÉ ASPEKTY ZVÝŠENÉHO VÝSKYTU SRDEČNÍCH VAD U NOSITELEK TURNEROVA SYNDROMU

Olomouc 2017

Lékařská fakulta
Univerzity Palackého
v Olomouci

Téma habilitační práce: Genetické aspekty zvýšeného výskytu srdečních vad u nositelek Turnerova syndromu

Poděkování:

Upřímně děkuji všem, kteří mě doprovázeli mým odborným životem za jejich podporu a cenné rady, zejména přednostovi Dětské kliniky FN a LF UP prof. MUDr. Vladimíru Mihálovi, CSc. a doc. MUDr. Jiřině Zapletalové, Ph.D., která mě přivedla k tématu mé habilitační práce a trpělivě a vlídně mě vedla po celou dobu mého předchozího postgraduálního studia

Prohlášení:

Prohlašuji, že práci vypracovala samostatně a uvedla jsem veškerou použitou literaturu.

V Olomouci 12.2. 2017 **MUDr. Eva Klásková, Ph.D.**

OBSAH

1. TEORETICKÁ ČÁST 6
1.1. Úvod 6
1.2. Genetické aspekty Turnerova syndromu 7
1.2.1. Cytogenetika 7
1.2.1.1. Rozdíly v prevalenci karyotypů v prenatálním a postnatálním období 8
1.2.1.2. Chromozomální mozaika 9
1.2.1.2.1. Teorie tzv. *skrytého mozaicismu* u nositelek karyotypu 45,X 11
1.2.1.2.2. Minoritní mozaiky 12
1.2.2. Molekulární genetika 12
1.3. Klinické projevy Turnerova syndromu 14
1.4. Kardiovaskulární projevy Turnerova syndromu 17
1.4.1. Vrozené srdeční vady 19
1.4.1.1. Etiologie vrozených srdečních vad 21
1.4.1.1.1. Haploinsuficience tzv. *lymfogenního genu* 21
1.4.1.1.2. Haploinsuficience dvou nezávislých genů na krátkém raménku chromozomu X 24
1.4.1.1.3. Genomický imprinting 24
1.4.1.1.4. Multifaktoriální dědičnost s neúplnou penetrancí 25
1.4.1.2. Spektrum vrozených srdečních vad 27
1.4.1.2.1. Syndrom hypoplastického levého srdce 27
1.4.1.2.2. Koarktace aorty a jiné abnormality aortálního oblouku 28
1.4.1.2.3. Bikuspidální aortální chlopeň 31
1.4.1.2.4. Parciální anomální návrat plicních žil, perzistující levostranná horní dutá žíla 36
1.4.3. Získaná kardiovaskulární onemocnění 37
1.4.3.1. Dilatace hrudní aorty 37
1.4.3.2. Arteriální hypertenze 42
1.4.3.3. Disekce aorty 44
1.5. Kardiovaskulární rizika Turnerova syndromu v graviditě 47
1.6. Závěr 50

2. VLASTNÍ PRÁCE 52
2.1. Pilotní studie 52
2.2. Úvod 54
2.3. Soubor pacientek a metodika vyšetření 55
2.3.1. Pacientky 56
2.3.2. Kardiologické vyšetření 57
2.3.2.1. Transtorakální echokardiografické vyšetření 57
2.3.2.2. Magnetická rezonance srdce a velkých cév 58
2.3.3. Cytogenetické vyšetření 60
2.3.4. Statistická analýza 60
2.4. Výsledky 61
2.4.1. Výsledky cytogenetického vyšetření 61
2.4.2. Charakteristika souboru 62
2.4.3. Výsledky kardiologického vyšetření 64

2.4.3.1. Výsledky magnetické rezonance srdce a velkých cév 64
2.4.3.1.1. Bikuspidální aortální chlopeň 64
2.4.3.1.2. Vrozené abnormality aortálního oblouku 67
2.4.3.1.3. Dilatace ascendentní aorty 68
2.4.3.1.4 Vrozené vývojové vady žilního systému 70
2.4.3.2. Výsledky transtorakálního echokardiografického vyšetření 70
2.5. Diskuse 71
2.6. Závěr a perspektivy dalšího výzkumu 75

3. SEZNAM POUŽITÝCH ZKRATEK 77

4.. PUBLIKACE SOUVISEJÍCÍ S TÉMATEM HABILITAČNÍ PRÁCE 79

5. SEZNAM POUŽITÉ LITERATURY 107

6. SEZNAM PUBLIKAČNÍ A PŘEDNÁŠKOVÉ ČINNOSTI 122

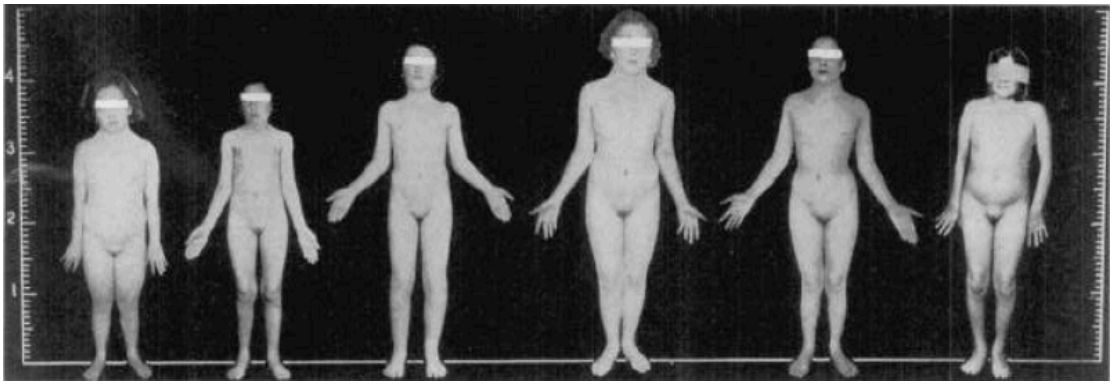

The triad, infantilism, webbing of the skin of the neck, and deformity of the elbow (cubitus valgus), occurring in the same individual is unusual, and, to my knowledge, has not been previously reported. It sufficiently interesting to warrant this report, although the individual signs are perhaps not uncommon. Short neck, due to absence of the cervical spine, was the first described by Klippel and Feil in 1912. Only about 40 such cases have been reported to date, and these mostly in the French and German literature.
A similar condition (pseudo-Klippel-Feil syndrome) has been reported, in which there was a numerical variation in, and more or less complete fusion of the cervical vertebrae. Webbing of the neck was the first described by Kobylinski in 1882, and its relation to congenital short neck was suggested by Darchter in 1922.

(Turner, HH. A syndrome of infantilism, congenital webbed neck, and cubitus valgus. Endocrinology 1938; 23:566-574)

1. TEORETICKÁ ČÁST

1.1. Úvod

Turnerův syndrom (TS) byl poprvé popsán H. H. Turnerem roce 1938 na základě triády příznaků – infantilismu, pterygii colli a cubiti valgi (*Turner, 1938*). Jeho genetická podstata byla prokázána až v roce 1959 Fordem et al. (*Ford et al., 1989*). Jedná se o jedinou viabilní monozomii slučitelnou s postnatálním životem. Postnatální incidence TS byla na základě cytogenetického screeningu u novorozenců stanovena na 1 na 2000–2500 živě narozených děvčátek (*Stochholm et al., 2006*). Za tohoto předpokladu žije v současné době v České republice více než 2000 dívek a žen s TS a každoročně se narodí dalších 20-25 novorozenců s TS. Údaje o postnatální incidenci TS jsou ovlivněny rozpoznáním fenotypicky méně vyjádřených forem TS, a tak řada nositelek TS s diskrétními klinickými projevy zůstává po celý svůj život nediagnostikována (*Graf. 1*).

Graf 1. Graf vycházející z údajů *Danish Cytogenetic Registry* znázorňuje rozdíl mezi předpokládanou a skutečnou prevalencí TS (*Stochholm et al., J Clin Endocrinol Metab 2006*).

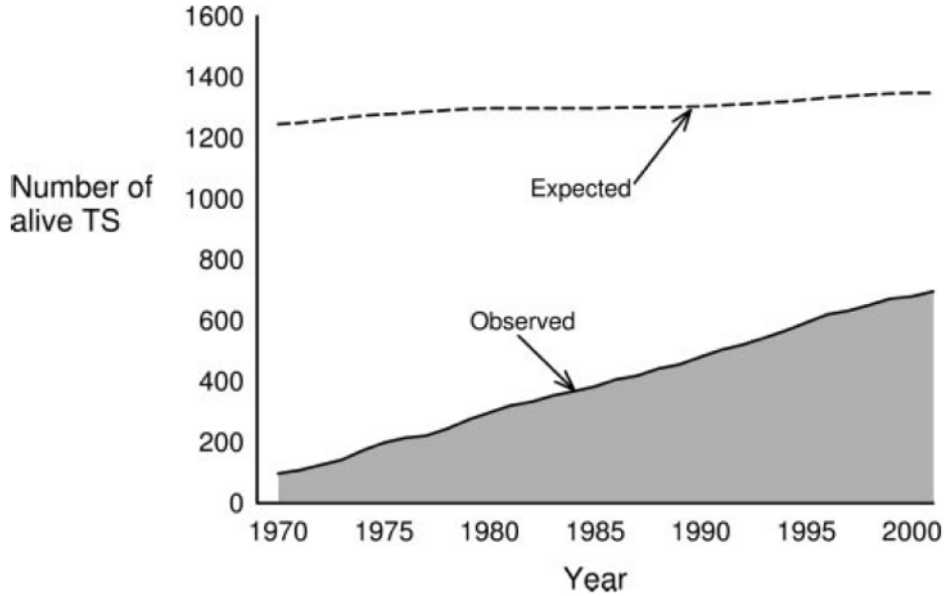

1.2. Genetické aspekty Turnerova syndromu

1.2.1. Cytogenetika

Nejčastější cytogenetickým nálezem u TS je **monozomie chromozomu X** (karyotyp 45,X) (*Sybert et al., 2004; Bondy et al., 2009*). Příčinou je ztráta jednoho chromozomu X v důsledku nondisjunkce během meiotického nebo mitotického (postzygotického) dělení v průběhu gametogeneze.

Strukturální abnormity chromozomu X jsou méně časté a vznikají v důsledku chromozomálních zlomů při meióze a při následné rekonstrukci chromozomu X v abnormální kombinaci. Strukturální aberace mohou být buď balancované, kdy nedochází ke ztrátám chromozomálního materiálu, nebo nebalancované, jež vedou k jeho ztrátě nebo nadbytku. Řadíme k nim izochromozom z dlouhých ramének (iXq), ring chromozom (rX), případně může chybět krátké (Xp-) nebo dlouhé (Xq-) raménko X chromozomu. Výjimečně bývá přítomen Y chromozom (45,X/46,XY) nebo jeho část.

Numerické nebo strukturální změny chromozomu X mohou být přítomny ve všech somatických buňkách nebo ve formě chromozomální mozaiky. **Chromozomální mozaika** je definována jako stav, kdy se výše zmíněné numerické nebo strukturální abnormality chromozomu X vyskytují jen v části somatických buněk (např. 45,X/46,XX, 46,X/46,XiXq, nebo 45,X/46,XiXq).

1.2.1.1 Rozdíly v prevalenci karyotypů u TS v prenatálním a postnatálním období

Frekvence TS (zejména spojeného s karyotypem 45,X) je v prenatálním období výrazně vyšší než postnatálně. Analýza hodnotící výsledky cytogenetického vyšetření u více než 10 tisíc spontánně potracených plodů prokázala, že karyotyp 45,X tvořil více než 10 % případů s abnormálním karyotypem bez ohledu věk matky nebo gestační stáří plodu (*Menasha et al., 2005*).

Rozdílná je i prenatální a postnatální prevalence jednotlivých typů chromozomálních odchylek asociovaných s TS. Na základě údajů z *Danish Cytogenetic Registry* převažují při prenatálním záchytu jedinci s karyotypem 45,X, postnatálně narůstá prevalence mozaikových forem TS a strukturálních abnormalit chromozomu X (*Gravholt et al., 1996; Gunther et al., 2004; Mortensen et al., 2012*). Příčinou vyššího podílu plodů s karyotypem 45,X prenatálně je kromě vysokého rizika spontánního potratu asociovaného s tímto karyotypem i skutečnost, že se rodiče rozhodují v 72-82 % pro umělé ukončení těhotenství, pokud je TS prenatálně diagnostikován Srovnání postnatální a prenatální prevalence jednotlivých karyotypů u TS uvádí tabulka 1.

Tabulka 1. Postnatální a prenatální prevalence karyotypů u TS (upraveno podle *Mortensen et al., Endocr Rev 2012*).

	Karyotyp	**Prenatální období** (%)	**Postnatální období** (%)
Monozomie X	45,X	66	40
Mozaika	45,X/46,XX	23	24
Izochromozom X	45,X/46,X,i(Xq); 46,X,i(Xq); 45,X/46,i(Xq)/47,X,i(Xq),i(Xq)	3	10
Delece ramének	45,X/46,X,del(Xp); 46,X,del(Xq)	3	6
Polyploidie	45,X/46,XX/47,XXX; 45,X/47,XXX; 45,X/46,XX/47,XXX	3	11
Ring chromozom	45,X/46,X,r(X)	<1	3
Přítomnost chromozomu Y	45,X/46,XY, další s přítomností části chromozomu Y	-	5

1.2.1.2. Chromozomální mozaika u TS

Díky moderním molekulárně-genetickým metodám (fluorescenční *in-situ* hybridizace (FISH) a kvantitativní fluorescenční polymerázová řetězová reakce (QF-PCR) (*Freriks et al., 2013*)), které byly zavedeny do rutinní praxe, dochází v posledních letech k identifikaci mozaikových forem TS, které dříve diagnóze unikaly (*Wiktor et al., 2004; Freriks et al., 2013*). Podíl mozaikových forem se pohybuje od 34 % při použití klasických cytogenetických metod, přes 60 % při použití FISH analýzy po 74 % při stanovení karyotypu PCR metodou (*Binder et al., 1995*).

Výsledky cytogenetického vyšetření u mozaik jsou ovlivněny i dalšími faktory, jako jsou počet analyzovaných mitóz nebo typ tkáně, z níž byl karyotyp vyšetřen (lymfocyty periferní krve, epitelie bukální sliznice, kožní fibroblasty, ovariální tkáň, apod.) (*Azcona et al., 1999*).

Rozdílný podíl aberantní buněčné linie v různých tkáních vysvětluje hypotéza tzv. zpomaleného buněčného cyklu (*cell cycle delay*) u geneticky abnormálních buněk ve srovnání s buňkami s normálním karyotypem. V důsledku tohoto fenoménu dochází ve fetálním období ve fázi organogeneze k modifikaci procentuálního podílu buněk s aberantním karyotypem v jednotlivých tkáních zpravidla ve prospěch normální buněčné linie. Výsledkem je velmi variabilní fenotyp nositelek TS od typického obrazu až po téměř normální ženský fenotyp u pacientek se stejným výsledkem cytogenetického vyšetření např. z lymfocytů periferní krve (*Obr. 1., 2*). I přes tuto fenotypickou variabilitu výsledky studií napovídají, že chromozomální mozaika je u TS obvykle asociována s mírnějšími fenotypickými projevy a méně rizikovým kardiovaskulárním profilem než karyotyp 45,X. (*El-Mansoury et al., 2007; Zhong et al., 2012; Mortensen et al., 2012*).

Obrázek 1, 2. Variabilita fenotypu u dvou 10-letých pacientek se shodným karyotypem 45,X (*Z archivu Dětské kliniky FN Olomouc*).

1.2.1.2.1 Teorie *tzv. skrytého mozaicismu* u nositelek karyotypu 45,X

S nárůstem senzitivity molekulárně-genetických metod vyvstává otázka, zda je čistá monozomie X skutečně viabilní nebo zda se vždy nejedná o mozaiku s minimálním podílem normální buněčné linie. Byla vyslovena hypotéza tzv. *skrytého mozaicismu*, která vychází z faktu, že 99 % plodů s karyotypem 45,X není schopno postnatálního života a je spontánně potraceno zpravidla v prvním trimestru těhotenství. Je předpokládána přítomnost minimálního podílu tzv. „rescue“ buněčné linie s normálním karyotypem u všech nositelek TS, která nemusí být prokazatelná při standardním cytogenetickém vyšetření lymfocytů periferní krve a může být nalezena v jiných somatických buňkách. (*Férnandéz et al. 1996; Hook et al., 2014*).

1.2.1.2.2. Minoritní mozaiky TS

Nízkoprocentní neboli minoritní mozaiky představují opačný pól. Nízkoprocentní mozaika je definována přítomností identické aberantní buněčné linie v nejméně dvou buňkách, přičemž podíl patologické linie je nižší nebo roven 6 %, případně 10 % (*Meschede et al., 1998; Homer et al., 2010*). Pro minoritní mozaiky TS je typické, že jsou často doprovázeny i jinými gonozomálními aneuploidiemi, např. 47,XXX).

Nejčastěji jsou tyto pacientky diagnostikovány v IVF centrech, kam přicházejí k léčbě sterility (*Gekas et al. 2001; Čapková et al., 2005*). Bylo zjištěno, že v případě těchto žen mohou být předčasné ovariální vyhasnutí nebo poruchy plodnosti jediným fenotypickým projevem TS. V recentní studii nebylo u těchto pacientek žádajících o léčbu infertility prokázáno zvýšené kardiovaskulární riziko ve srovnání s běžnou populací (*Klásková et al, 2015*).

1.2.2. Molekulární genetika

Fenotyp charakteristický pro TS je způsoben především haploinsuficiencí genů v pseudoautozomálních oblastech X chromozomu (PAR) (*Zin et al., 1998*). Za fyziologických okolností je u zdravých žen plně funkční jen jeden chromozom X. Proces zabraňující dvojnásobnému účinku genů se nazývá X-inaktivace. Geny v PAR ale inaktivaci nepodléhají a chovají se jako geny na autozomech (probíhá mezi nimi klasický *crossing-over*). Pro jejich správnou funkci je nezbytná přítomnost maternální i paternální alely. Tyto geny tvoří 30 % krátkého raménka chromozomu X – pseudoautozomální oblast 1 (PAR 1) a 3 % dlouhého

raménka chromozomu X – pseudoautozomální oblast 2 (PAR 2). Ztráta jedné alely pseudoautozomálního genu z PAR 1 nebo PAR 2 vede ke klinickým příznakům TS.

Dalším mechanismem vlivu haploinsuficience genů na chromozomu X na výsledný fenotyp u pacientek s TS je genomický imprinting, který byl poprvé pozorován u triploidních lidských plodů, u nichž bylo zjištěno, že mají rozdílný fenotyp v závislosti na maternálním nebo paternálním původu přespočetné chromozomální sady. Následně bylo prokázáno, že určité geny jsou přednostně exprimovány pouze na chromozomu získaném od rodiče určitého pohlaví (*McFadden et al., 1993*; *Reik et a., 2001*). K fenotypickým znakům u TS, které jsou v těsné vazbě na paternální původ chromozomu X, patří především neurokognitivní fenotyp (*Skuse et al. 1997*).

K nejvýznamnějším pseudoautozomálním genům v PAR 1 patří **S**hort stature **HO**meobo**X** (*SHOX*) gen, který se exprimuje v růstových zónách dlouhých kostí a v kostních strukturách formujících střední ucho. Haploinsuficience *SHOX* genu se projevuje disproporcionálním (mezomelickým) malým vzrůstem a typickými kostními odchylkami (Madelungova deformita, kratší 4. metakarp, odlišně utvářená dolní čelist a kůstky středního ucha, apod.), které jsou i při značné fenotypové variabilitě prakticky konstantním příznakem TS.

Dalším významným genem, jehož existence je zatím pouze hypoteticky předpokládána, je *lymfogenní gen*. Haploinsuficience *lymfogenního genu vede* pravděpodobně k abnormálnímu utváření lymfatického systému a vzniku vrozených srdečních vad (VSV) (*Clark, 1984*). Kritické místo zodpovědné za vývoj lymfatického systému pravděpodobně leží v lokusu Xp11.4 v pseudoautozomální

oblasti PAR1mezi geny pro monoaminooxidázu a genem pro Duchennovu muskulární dystrofii (*Obr. 3*) [*Boucher et al., 2001*].

Obrázek 3. Schéma chromozomu X s předpokládanou lokalizací *lymfogenního genu* v pseudoautozomální oblasti 1 (upraveno podle *Gardner et al., 2000*).

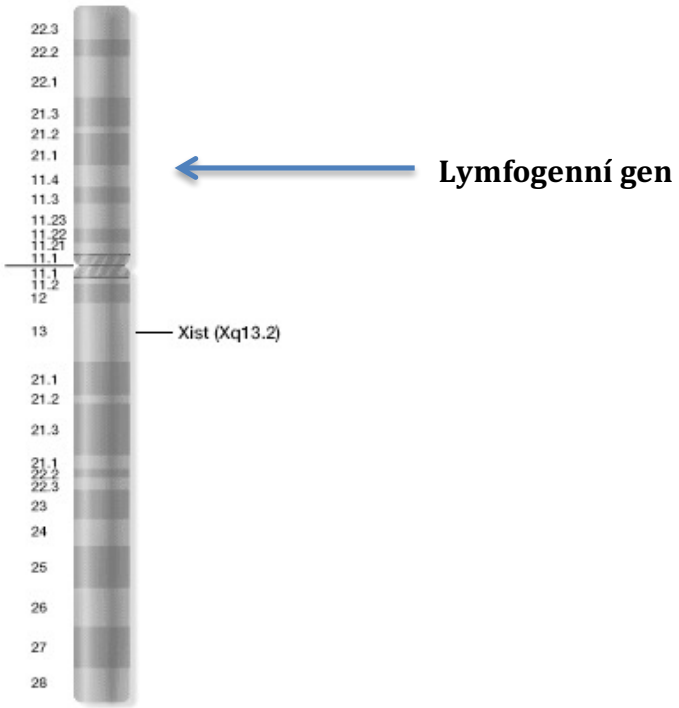

1.3. Klinické projevy Turnerova syndromu

K charakteristickým znakům TS patří malá postava, dysgeneze gonád, kožní duplikatury po stranách krku (pterygium colli), nízko posazené ušní boltce, snížená vlasová hranice (*Obr. 4*), široký hrudník s oddálenými hypoplastickými bradavkami, otoky na dorzech rukou a na nártech (*Obr. 5)*.

Obrázek 4. Typická faciální stigmatizace a pterygia colli u dívky s TS (*Z archivu Dětské kliniky FN Olomouc*).

Obrázek 5. Lymfedém na dorzu ruky na nártu u novorozence s TS (upraveno podle *Gardner et al., 2000*).

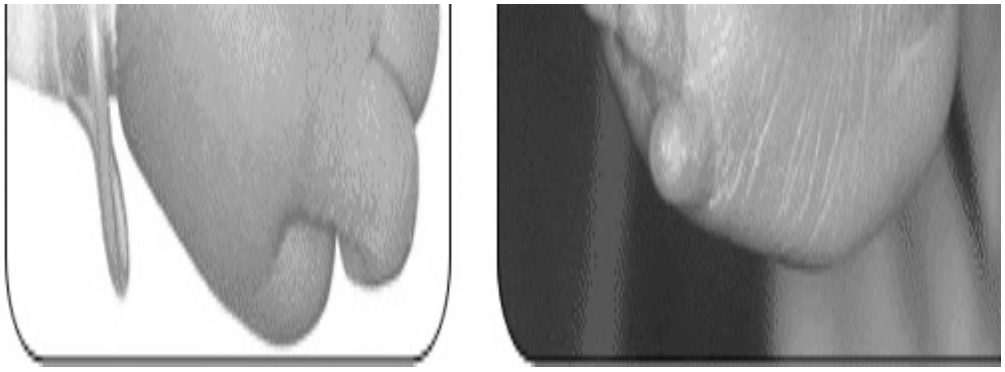

Pro TS je také typická vysoká incidence vrozených renálních a kardiovaskulárních vad. Souhrn klinických příznaků a jejich frekvence je uveden v tabulce 2.

Tabulka 2. Klinické příznaky a jejich frekvence u dívek s TS (upraveno podle *Zapletalová et al., 2003*).

Příznak	**Frekvence**
Růst - intrauterinní růstová retardace, - růstové opoždění v dětství a dospívání, - malá dospělá výška.	98–100 %
Gonády - gonadální dysgeneze.	95–98 %
Krk - pterygia colli, - krátký krk s nízkou vlasovou hranicí.	80 %
Hrudník - rozložitý s větší vzdáleností hypoplastických bradavek.	75 %
Kůže, podkoží a kožní adnexa - lymfedémy, - pigmentové névy, - hypertrichóza, miskovité nehty.	60–79 %
Uši - deformované boltce, - chronický zánět středouší, - nedoslýchavost.	40–59 %
Oči - ptóza víček, epikantus, strabismus, myopie.	20–39 %
Skelet - cubiti valgi, Madelungova deformita, - zkrácené metakarpy a metatarzy (zvláště IV.), - osteoporóza, - skolióza, hypoplastická dolní čelist, gotické patro, - vadná zubní sklovina.	40–59 %
Srdce a velké cévy - koarktace aorty, bikuspidální aortální chlopeň, - aneurysma aorty, - hypertenze.	**23–26 %** (podle ultrazvukového vyšetření)
Ledviny - podkovovitá ledvina, abnormity renálních cév, - dystopie ledviny, vady ledvinných pánviček a ureterů.	40–59 %
Autoimunitní choroby - Hashimotova thyreoiditida, - celiakie, - nespecifické střevní záněty, vitiligo.	 35–60 % 8–10 % 2–4 %
Porucha glukózové tolerance.	38 % (dospělé ženy)

1.4. Kardiovaskulární projevy Turnerova syndromu

Postižení kardiovaskulárního systému je nejvýznamnější příčinou vysoké morbidity a předčasné mortality u TS. Riziko předčasného úmrtí je zvýšeno 3krát (SMR – standardizovaná mortalita = 3,0) (*Schoemaker et al., 2008*) a předpokládaná délka života je zkrácena nejméně o 13 let ve srovnání s běžnou ženskou populací (*Stochholm et al., 2006*) (*Graf 2*).

Graf 2. Kaplan-Meierova křivka kumulované mortality v závislosti na karyotypu *(upraveno podle Stochholm et al., 2006).*

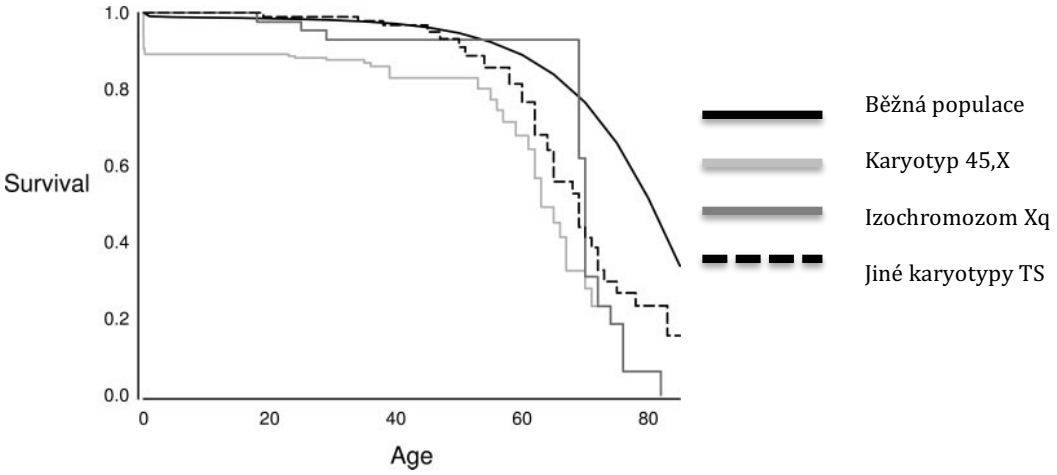

Zkrácení předpokládané délky života je způsobeno signifikantně vyšším výskytem nejen vrozených srdečních vad, ale i zvýšenou frekvencí dalších kardiovaskulárních problémů objevujících se až v průběhu dětství a dospělosti jako jsou dilatace hrudní aorty (AoDil), arteriální hypertenze (AH), aortální disekce (DisAo), tromboembolické příhody, infarkt myokardu a cévní mozkové příhody - SMR pro VSV je 20,7; pro AoDil a DisAo 23,6; ischemickou chorobu srdeční 2,8 a cerebrovaskulární onemocnění 3,9 (*Mortensen et al., 2012*).

Kardiovaskulární projevy TS mají svou věkovou specificitu. V dětském věku převažuje symptomatologie VSV, v druhém a třetím decenniu AoDil, DisAo a komplikace spojené s graviditou, a pro pozdější věk jsou typická získaná srdeční onemocnění vyplývající převážně z ischemické choroby srdeční (*Sybert 1998; Prandstraller et al., 1999; Gravholt, 2004; Lin et al., 2007; Gravholt, 2008; Bondy, 2008; Prandstraller et al., 2009; Mortensen et al., 2012*).

Zvýšenou kardiovaskulární mortalitou i morbiditou jsou sice ohroženy všechny pacientky s TS, ale závěry recentních studií naznačují výraznou korelaci s cytogenetickým nálezem (*Mortensen et al., 2012; Bispo et al., 2013*). Zatímco nositelky karyotypu 45,X jsou ohroženy především komplikacemi vyplývajícími z VSV, zbývající karyotypy jsou asociovány se zvýšeným rizikem získaných kardiovaskulárních onemocnění, např. ženy s izochromozomem X mají vysoký výskyt diabetu mellitu 2. typu a hypothyreózy (*Gravholt et al. 2008*).

Snížení kardiovaskulárního rizika u nositelek TS není jednoduché, protože u nich nelze použít standardní diagnostické algoritmy vypracované pro běžnou populaci. Kardiovaskulární riziko je modifikováno variabilitou karyotypů a vysokou prevalencí přidružených endokrinních, renálních a autoimunitních onemocnění. U přibližně 30 % žen není diagnóza TS včas stanovena, a nemohou tedy využít preventivní opatření vedoucích ke snížení rizika předčasné kardiovaskulární morbidity a mortality.

1.4.1. Vrozené srdeční vady

Poslední čtvrtstoletí přineslo výraznou změnu náhledu na VSV u TS. Až do této doby byla k dispozici v podstatě jen kazuistická sdělení věnovaná zejména asociaci koarktace aorty a TS, a to buď ve formě kritické neonatální vady nebo v souvislosti s disekujícím aneurysmatem aorty (*Jackson, 1950; Polani et al, 1954; Anabtawi, 1964*). Teprve na přelomu osmdesátých a devadesátých let minulého století se objevují první práce upozorňující na nápadně vysokou prevalenci VSV v celé populaci dívek a žen s TS (*Sybert, 1988; Gotzsche et al. 1994, Mazzanti et al., 1998)*. Spektrum VSV je široké a hemodynamicky významné VSV postihují především levostranné srdeční oddíly.

Zásadní úlohu při detekci VSV u TS následně sehrál rozvoj nových zobrazovacích metod, zejména MRI srdce, které se stalo alternativou k nedostatečně senzitivní transtorakální a výrazně invazivní jícnové echokardiografii (ECHO), která u dětských pacientů vyžaduje analgosedaci. MRI naopak umožnilo spolehlivě a neinvazivně zobrazit srdce a hrudní aortu, a stanovit morfologii aortální chlopně i u pacientek, které nejsou spolehlivě echokardiograficky vyšetřitelné (*Ilyas et al., 2006; Sachdev et al., 2008; Cleemann et al., 2010; Mortensen et al., 2011; Mortensen et al., 2011; Gutmark-Litte et al., 2013; Kneppo et al., 2014*).

Implementace MRI do rutinního vyšetřovacího algoritmu ovlivnila prevalenci zejména bikuspidální aortální chlopně (*Sachdev et al., 2008; Olivieri et al., 2013*) a koarktace aorty(*Ho et al., 2004; Olivieri et al., 2013*), a přitáhla pozornost k dříve echokardiograficky obtížně detekovatelným abnormálním nálezům na hrudní aortě (elongace transverzální části aortálního oblouku, kinking v oblasti aortálního isthmu), jejichž klinický význam není v současné době plně objasněn.

Při využití MRI byla u 7 % dospělých pacientek zjištěna dosud asymptomatická CoA (*Ho et al., 2004*). Z výsledků studií založených na MRI publikovaných v posledních deseti letech vyplývá, že až 50 % nositelek TS má prokazatelnou VSV (*Bondy, 2008*).

Recentní data nasvědčují tomu, že nízká senzitivita echokardiografického vyšetření pro detekci VSV ve srovnání s MRI je dána nejen sklonem nositelek TS k obezitě, ale zejména primárně špatným akustickým oknem způsobeným neobvyklou architekturou hrudního koše, která je pozůstatkem fetálního lymfedému (*Klásková et al., 2017*).

1.4.1.1. Etiologie vrozených srdečních vad

1.4.1.1.1. Haploinsuficience tzv. *lymfogenního genu*

Příčina vysokého výskytu VSV u TS je široce diskutována a nebyla doposud plně vysvětlena (*Ranke et al., 2001; Ogata et al., 2001; Boucher et al., 2001; Völkl et al., 2005; Bondy et al., 2013*). Dodnes akceptovanou hypotézou je teorie, že vznik VSV postihujících levé srdce je podmíněn pozdním vývojem nebo zcela chybějící drenáží mezi ductus thoracicus a jugulárními a podklíčkovými vénami, což vede k hromadění lymfy v zadních a bočních oblastech krku (*Clark, 1984*) (*Obr. 6*).

Obrázek 6. Abnormální vývoj lymfatického systému u nositelek Turnerova syndromu (upraveno podle *Gardner et al., 2000*).

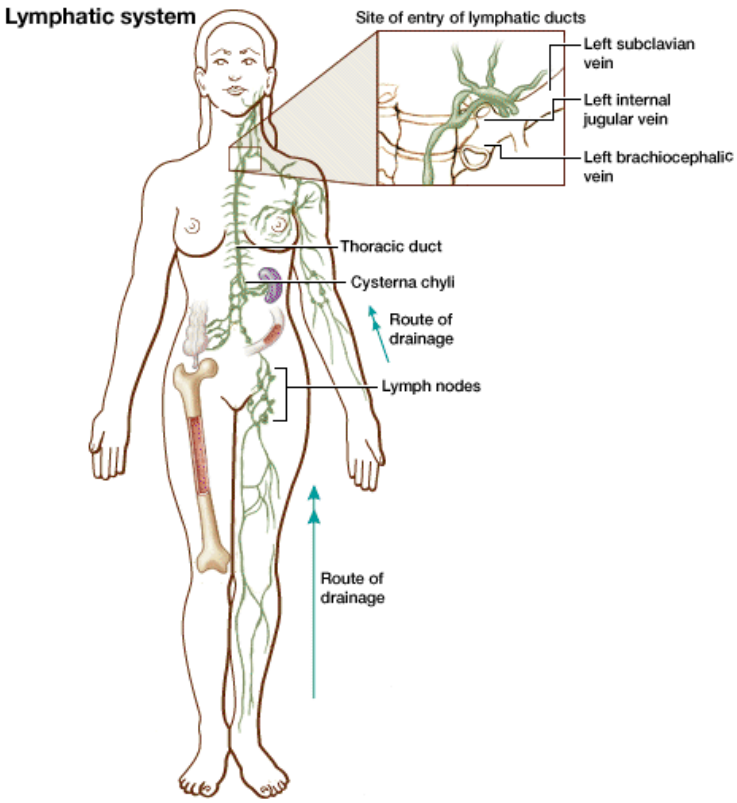

Stagnující lymfa vytváří typický obraz tzv. hygroma colli cysticum, který je detekován při ultrazvukovém vyšetření plodu v 1. trimestru gravidity (*Obr. 7, 8*).

Obrázek 7, 8. Hygroma colli cysticum (*) v 1. trimestru gravidity u plodu s Turnerovým syndromem – ultrazvukový obraz v sagitálním a příčném řezu (*Z archivu Dětské kliniky FN Olomouc*).

Hydrops plodu je zpravidla asociován se závažnými VSV, které jsou příčinou spontánního potratu v prvním trimestru u více než 99 % plodů s TS (*Hook et al., 1983; Barr et al., 2002; Surerus et al., 2003*). Lymfedém omezuje venózní návrat k srdci a utlačuje výtokový trakt levé komory, čímž narůstá riziko vzniku především syndromu hypoplastického levého srdce nebo v případě méně závažného

postižení koarktace aorty (CoA) (*Van Engelen et al., 2014*) (*Obr. 9*). Tomu odpovídá i rozdílná prevalence TS v prenatálním a postnatálním období. Cytogenetické studie prokázaly, že se TS vyskytuje přibližně u 1 z 200 koncepcí, ale jen u 1 z 2000-2500 živě narozených novorozenců ženského pohlaví (*Miyabara et al., 1997*).

Obrázek 9. Koarktace aorty diagnostikovaná při specializovaném vyšetření srdce plodu ve 2. trimestru těhotenství – projekce na tracheu a tři cévy (AP – duktální oblouk, Ao – hypoplastický aortální oblouk, VCS – horní dutá žíla) (*Z archivu Dětské kliniky FN Olomouc*).

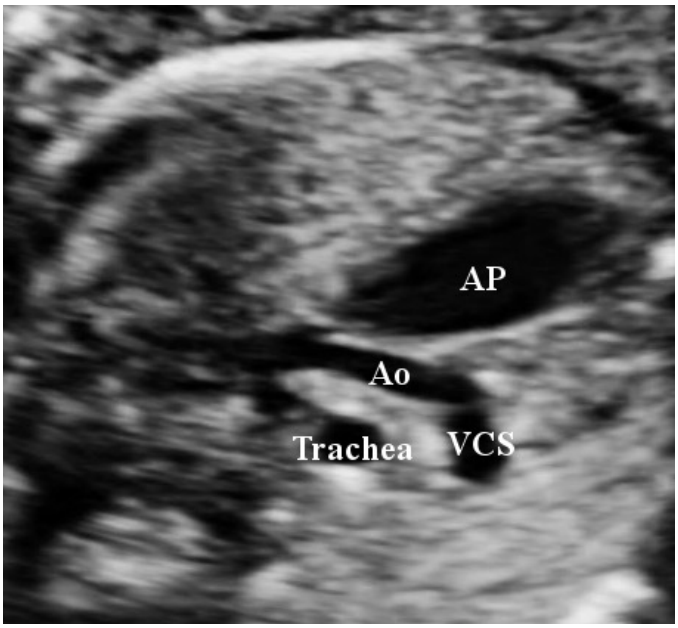

Clarkovu teorii podporují i publikace dalších autorů, kteří prokázali asociaci mezi nápadnými dysmorfickými rysy a vysokým rizikem přítomnosti srdeční vady, zejména CoA a syndromu hypoplastického levého srdce (*Mazzanti et al., 1998; Loscalzo et al., 2005; Bondy, 2008; Bispo et al., 2013*). Kritické místo na chromozomu X, kde by se měl nacházet hypotetický tzv. *lymfogenní gen* zodpovědný za vývoj lymfatického systému, se pravděpodobně nachází na krátkém raménku chromozomu X v lokusu Xp 11.4 v PAR 1 (*Boucher et al., 2001*).

1.4.1.1.2. Haploinsuficience dvou nezávislých genů na krátkém raménku chromozomu X

Další hypotézou vedoucí ke spojení lymfedému s VSV se jeví být haploinsuficience dvou nezávislých genů uložených blízko sebe opět na krátkém raménku chromozomu X v lokusu Xp 11.4 v PAR 1, z nichž jeden je zodpovědný za vznik VSV a druhý za abnormální vývoj lymfatického systému.

Tato teorie je podporována zjištěním, že nositelky TS na podkladě delece krátkého raménka chromozomu X mají srovnatelně vysoký výskyt BAV a CoA jako ženy s karyotypem 45,X (*Bondy et al., 2013*). V této studii byla detekována BAV pomocí MRI u 34 % žen s karyotypem 45,X a 28 % žen s delecí krátkého raménka chromozomu X. CoA byla zachycena u 12,5 % pacientek s úplnou ztrátou jednou chromozomu X a u 6,7 % s delecí krátkého raménka chromozomu X. Oproti tomu u nositelek TS s delecí dlouhého raménka chromozomu X nebyla prokázána žádná VSV.

1.4.1.1.3. Genomický imprinting

Stále diskutovanou otázkou je vliv genomického imprintingu na vývoj kardiovaskulárního systému (*Chu et al., 1994; Bondy, 2007*). Do současnosti byly publikovány pouze dvě práce zabývající se vlivem imprintingu na kardiovaskulární riziko u pacientek s TS. První práce publikovaná v roce 1994 došla k závěru, že genomický imprinting může ovlivňovat kardiovaskulární riziko. Dle výsledků této studie byla přítomna VSV u 10 z 63 nositelek TS,

přičemž u 9 z celkem 10 pacientek s VSV (BAV nebo CoA) byl prokázán maternální původ chromozomu X. Pterygium colli bylo přítomno u 7 z 63 případů, všechny tyto pacientky měly chromozom X mateřského původu.

K opačnému výsledku došla studie z roku 2007, která zcela popřela vliv genomického imprintingu na somatický fenotyp, a to včetně vrozených srdečních vad, renálních abnormalit, pterygií colli, či tělesné výšky. Ve skupině 56 dívek a žen s chromozomem X maternálního původu byla BAV přítomna u 26 % a jakákoliv VSV u 55 %, zatímco ve skupině 23 pacientek s chromozomem X paternálního původu byla BAV nalezena u 24 % (p=0.83) a jakákoliv VSV u 52 % nositelek TS. Rovněž prevalence pterygia colli jako jednoho z rizikových faktorů pro VSV u TS se signifikantně nelišila mezi oběma skupinami - 35 % ve skupině s maternálním chromozomem X oproti 22 % ve skupině s chromozomem X paternálního původu (p=0,11).

1.4.1.4. Multifaktoriální dědičnost s neúplnou penetrancí

Ačkoliv genetická podstata vzniku BAV nebyla zatím dostatečně objasněna ani v běžné populaci, ani u nositelek TS, údaje o familiárním výskytu BAV v běžné populaci naznačují možnou multifaktoriální dědičnost s neúplnou penetrancí a výraznou variabilitou fenotypu *(Cripe et al., 2004)*.

Výrazně vyšší výskyt BAV v mužské populaci (2 %) a u nositelek TS s karyotypem 45,X (30 %) ve srovnání s běžnou ženskou populací (0,5 %) vedl k hypotéze, že redukovaná dávka jednoho nebo více genů na chromozomu X, které za normálních okolností unikají X inaktivaci, zvyšuje s vysokou pravděpodobností senzitivitu k mutacím autozomálních genů zodpovědných za vývoj srdce. Studie

publikovaná v roce 2016 prokázala signifikantní asociaci BAV, CoA a DisAo s polymorfními duplikacemi tří genů *SLC2C3*, *SLC2A14* a *NANOGP1* v oblasti 12p13.31. Pacientky s TS jsou dle této teorie vnímavější k negativnímu účinku mutací těchto autozomálních genů na vývoj zejména levého srdce než ženy v běžné populaci, což způsobuje vyšší prevalenci BAV a CoA u žen s karyotypem 45,X nebo mozaikou obsahující buněčnou linii 45,X (*Prakash et al., 2016*). I v našem souboru byla přítomnost CoA a BAV jednoznačně závislá na přítomnosti linie 45,X v karyotypu.

1.4.1.2. Spektrum vrozených srdečních vad u pacientek s Turnerovým syndromem

Klinicky nejzávažnější vrozenou srdeční vadou je syndrom hypoplastického levého srdce (HLHS). Mezi další kritické VSV u TS patří koarktace aorty (CoA). Nejčastější srdeční vadou diagnostikovanou v postnatálním období je pak bikuspidální aortální chlopeň (BAV) (*Bondy, 2008; Sachdev et al., 2008*). Méně známé je, že pacientky s TS mají nápadně vyšší výskyt parciálního anomálního návratu plicních žil (PAPVD) a perzistující levostranné horní duté žíly (LSVC).

1.4.1.2.1. Syndrom hypoplastického levého srdce

HLHS představuje komplexní postižení levého srdce s dysfunkcí všech jeho částí. Jeho příčinou je mitrální či aortální atrézie nebo závažná stenóza, nebo může být přítomno postižení obou těchto chlopní zároveň. Prenatálně bývá zachycen přibližně u 13-75 % plodů s TS. Vyšší výskyt je udáván při specializovaném vyšetření srdce plodu v 1. trimestru gravidity, protože plody s HLHS a TS jsou zvýšeně ohroženy intrauterinním úmrtím a s narůstajícím gestačním stářím plodu incidence HLHS klesá (*Haak et al., 2002; Surerus et al., 2003*).

Postnatálně se HLS manifestuje pod obrazem kritické duktus-dependentní VSV. U novorozence se po porodu rychle rozvíjí syndrom nízkého srdečního výdeje s příznaky multiorgánového selhání (anurie, hypotenze, metabolická acidóza, nekrotizující enterokolitida a hypoperfúze CNS). I přes včasnou kardiochirurgickou intervenci je HLHS asociován s velmi nepříznivou prognózou, přičemž u jedinců s TS je průběh onemocnění

signifikantně závažnější a je doprovázen vyšší mortalitou než v běžné populaci (*Cramer et al., 2004*). V recentní studii byla během 4,2 roků sledování kumulativní mortalita dětí s HLHS a TS 91 % versus 51 % v běžné populaci (*Lara et al., 2016*).

V podmínkách České republiky, kde je vzhledem k vysokému standardu prenatální kardiologie prenatálně diagnostikována většina plodu s HLHS, se převážná většina párů rozhoduje v tomto případě pro umělé ukončení těhotenství, takže se s pacientkami s TS a HLHS v klinické praxi prakticky nesetkáváme (*Tomek et al., 2009*).

1.4.1.2.3. Koarktace aorty a jiné abnormality aortálního oblouku

U pacientek s TS se nápadně často vyskytují vrozené abnormality hrudní aorty. Se zaváděním kardiovaskulárního screeningu u TS a rozvojem MRI angiografie lze až u 50 % nositelek TS detekovat anomálie aortálního oblouku, často obtížně rozpoznatelné echokardiograficky (*Ho et al., 2004*).

Zatímco prevalence CoA v běžné populaci je udávána 0,033-0,044 % (*Šamánek et al., 1999; Hoffman et al., 2002*), u dívek a žen s TS se setkáváme s CoA u 7–18 % pacientek (*Sybert, 1998; Gøtzsche et al., 1994; Mazzanti et al., 1998; Ho et al., 2004; Volkl et al., 2005; Bondy, 2008; Kim et al., 2011*) (*Graf 4*). V průběhu dětského věku vyžaduje zpravidla kardiochirurgický zákrok pro CoA 5-12 % dívek s TS (*Ho et al., 2004; Cleemann et al., 2010; Hjierrld et al., 2010*). U 5-8 % nositelek TS je klinický obraz CoA diskrétní a CoA bývá diagnostikována v pozdějším věku, nezřídka až v dospělosti (*Ho et al. 2004; Ostberg et al. 2004; Ilyas et al., 2006; Mortensen et al., 2010*). Na druhou stranu, až 13 % dívek s CoA má karyotyp odpovídající TS, což by mělo vést ke zvážení cytogenetického vyšetření u všech pacientek s CoA (*Eckhauser et al, 2015*).

Graf 4. Prevalence koarktace aorty podle různých autorů a v závislosti na použité zobrazovací metodě.

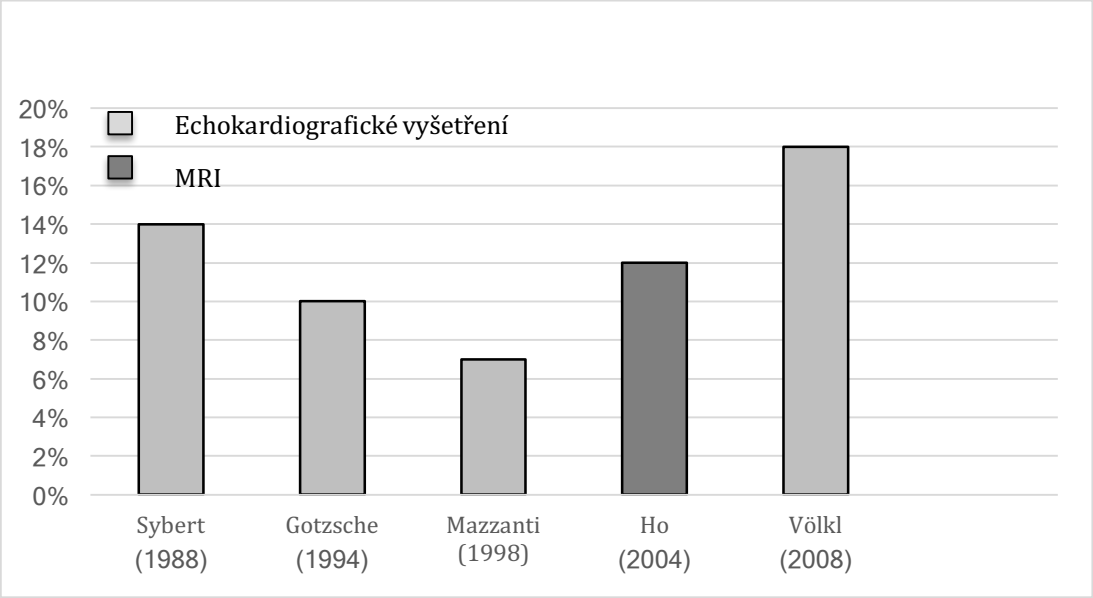

V novorozeneckém a kojeneckém věku se CoA zpravidla manifestuje pod obrazem srdečního selhání, klíčovým příznakem bývá oslabená nebo nehmatná pulzace na femorálních arteriích. V pozdější věku se setkáváme s často oligosymptomatickými pacientkami, u nichž je CoA diagnostikována jako náhodný nález při MRI hrudní aorty (*Obr. 14*). AH nemusí být přítomna, echokardiografický gradient na CoA bývá díky kolaterálnímu oběhu nižší, než by odpovídalo míře zúžení. CoA je u více než poloviny pacientek asociována s BAV (RR 4,6) (*Roos-Hesselink et al., 2003*), přičemž obě vady patří mezi závažné rizikové faktory pro DisAo (*Gravholt et al., 2006; Carlson et al., 2007*).

Obrázek 14. Nativní MRI hrudní aorty – koarktace aorty v oblasti aortálního istmu diagnostikovaná u dospělé asymptomatické pacientky s TS s karyotypem 45,X (šipka ukazuje na místo CoA v oblasti aortálního istmu)
(*Z archivu Dětské kliniky FN Olomouc*).

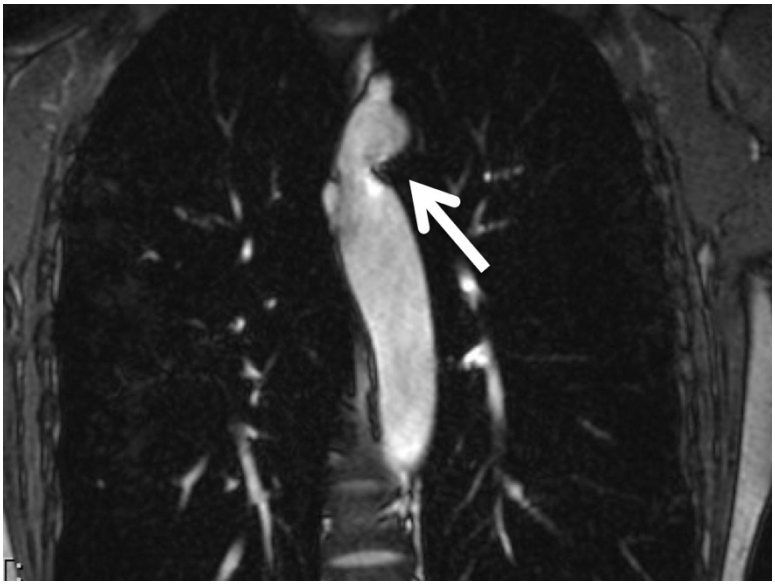

TS je kromě CoA asociován také s řadou dalších anomálii hrudní aorty, které začaly být ve zvýšené míře diagnostikovány teprve po zavedení MRI angiografie do diagnostického algoritmu u TS, a jejichž klinický význam není v současné době zřejmý. Jedná se o nálezy jako jsou elongace transverzálního oblouku – ETA (tj. *elongated transverse arch od the aorta*); tzv. *kinking*, tj. sifonovité prohnutí aortálního oblouku v místě aortálního isthmu; pseudokoarktace, pro niž je charakteristické zúžení hrudní aorty pod odstupem levé podklíčkové tepny bez měřitelného tlakového gradientu mezi horními a dolními končetinami; dilatace větví odstupujících z aortálního oblouku; nebo aberantní pravá podklíčková tepna (a. lusoria) (*Ho et al., 2004; Ilyas et al, 2006; Mortensen et al., 2010*).

Intenzivně diskutovanou otázkou je, zda mají normální nálezy na hrudní aortě stacionární charakter nebo se mohou u konkrétní pacientky s časem měnit,

a zda mohou obrazy typu ETA, kinkingu nebo pseudokoarktace progredovat do obrazu hemodynamicky významné CoA. V menší prospektivní studii zahrnující 17 pacientek s TS, které byly s odstupem dvou let opakovaně vyšetřovány pomocí MRI, byla u sedmi z nich v průběhu 2-6 let popsána změna na MRI ve smyslu rozvoje CoA nebo dilatace hrudní aorty (*Ilyas et al., 2006*).

1.4.1.2.2. Bikuspidální aortální chlopeň

Nejčastější vrozenou srdeční vadou u TS je BAV, která se jen velmi vzácně klinicky projeví v kojeneckém věku pod obrazem aortální stenózy (*Völkl, 2005*). Obvykle je diagnostikována při preventivním kardiologickém vyšetření u asymptomatických pacientek s TS nebo až v dospělosti v souvislosti s akcelerovanou kalcifikací aortální chlopně typickou pro všechny BAV (*Siu et al, 2010*).

V běžné populaci byla prevalence BAV v minulosti na základě nekroptických studií odhadována na 1–2 % (*Roberts, 1970; Siu et al., 2010*). Poslední prospektivní studie založené na plošném echokardiografickém vyšetření novorozenců a školních dětí udávají prevalenci BAV signifikantně nižší, a to 0,46–0,5 %. Pokud byla získaná data extrapolována pouze pro ženskou populaci, BAV byla diagnostikována pouze u 0,19–0,24 % žen. To potvrzuje predominanci výskytu BAV mužské populaci v poměru 3:1 k populaci ženské (*Tutar et al., 2005; Basso, et al., 2004*).

Frekvence výskytu BAV u TS byla v minulosti podhodnocována zejména proto, že u téměř 40 % pacientek s TS nešlo spolehlivě vizualizovat aortální chlopeň při transtorakálním ECHO (*Sybert, 1998; Gøtzsche et al., 1994; Mazzanti et al., 1998; Ho et al.,*

2004; Volkl et al., 2005). Kombinace ECHO a MRI užívaná v současné době na některých pracovištích umožňuje stanovit morfologii až u 99 % aortálních chlopní. Pomocí MRI srdce je BAV diagnostikována u 30–35 % pacientek (*Sachdev et al., 2008; Olivier et al., 2013*) (*Graf 3*).

Graf 3. Prevalence BAV podle různých autorů a v závislosti na použité zobrazovací metodě.

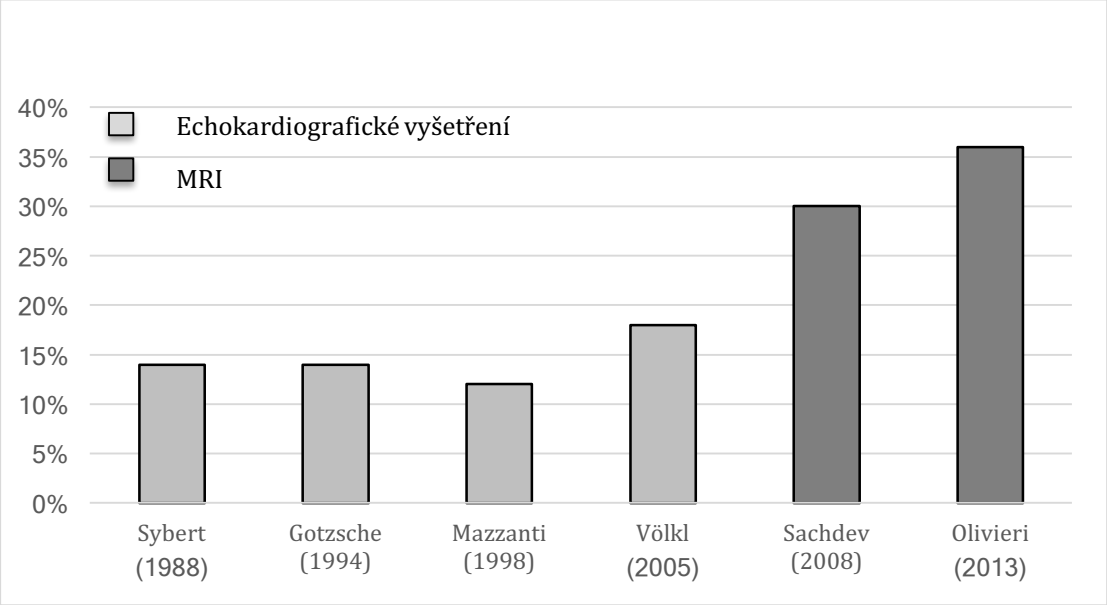

Při hodnocení morfologie aortální chlopně rozlišujeme následující tři varianty (*Obr. 10, 11, 12*).:

1. normální anatomicky i funkčně ***trojcípá aortální chlopeň***,
2. ***anatomicky BAV***, kde je chlopeň primárně tvořena dvěma cípy,
3. ***funkčně BAV***, kde jsou přítomny tři cípy s úplnou nebo částečnou fúzí jedné z komisur a je možno vizualizovat raphe mezi nimi.

Obrázek 10. Nativní MRI obraz normální trojcípé aortální chlopně v systole (A – aortální chlopeň, šipka ukazuje na úplnou separaci všech tří cípů aortální chlopně) (*Z archivu Dětské kliniky FN Olomouc*).

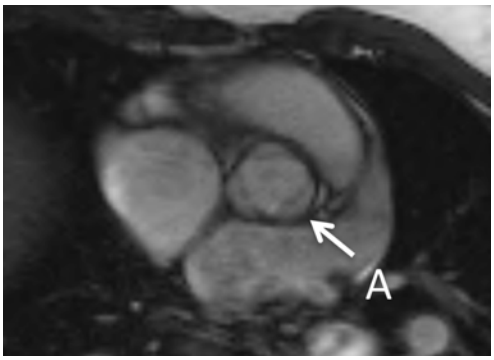

Obrázek 11. Nativní MRI obraz anatomicky bikuspidální aortální chlopně v systole (A – aortální chlopeň, šipka ukazuje na úplnou separaci obou cípů aortální chlopně) (*Z archivu Dětské kliniky FN Olomouc*).

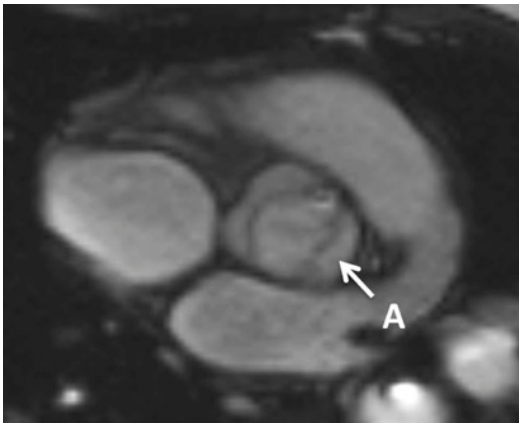

Obrázek 12. Nativní MRI obraz parciálně bikuspidální aortální chlopně v systole (A – aortální chlopeň, šipka ukazuje na neúplnou separaci koronárních cípů aortální chlopně – tzv. „raphe“) (*Z archivu Dětské kliniky FN Olomouc*).

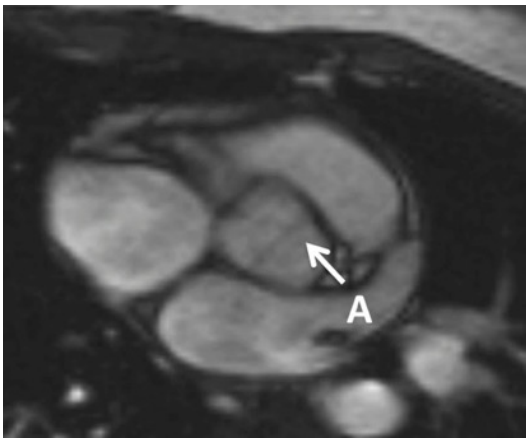

Pokud je fúze komisur u funkčně BAV neúplná, je chlopeň hodnocena jako ***parciálně BAV***. Vzhledem k tomu, že přítomnost „raphe“ u funkčně BAV může vést v diastole k mylné diagnóze trojcípé aortální chlopně, je nezbytné hodnotit morfologii aortální chlopně v systole při úplném otevření chlopně. Pro TS je typická tzv. funkčně BAV chlopeň s anatomicky založenými třemi cípy, ale s parciální nebo kompletní fúzí dvou cípů. Jak i funkčně, tak i anatomicky BAV jsou dále klasifikovány podle místa splynutí cípů aortální chlopně (*Schaefer et al., 2008*) (*Obr. 13*).

Obrázek 13. Klasifikace morfologie bikuspidální aortální chlopně podle místa fúze aortálních cípů (upraveno podle *Schaefer et al., 2008*).
(RCA – odstup pravé koronární arterie; LCA odstup levé koronární arterie; PC – pravý koronární cíp; LC – levý koronární cíp; NC – nekoronární (septální) cíp aortální chlopně).

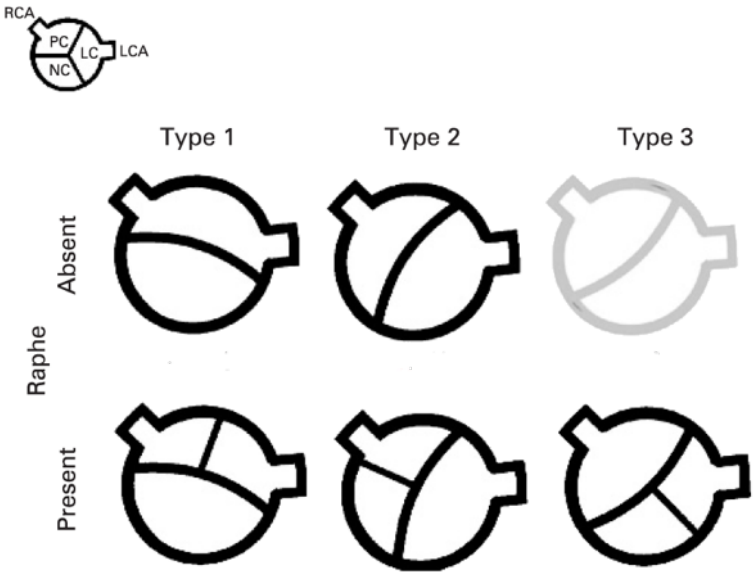

Typ 1 je způsoben kongenitální fúzí pravého a levého koronárního cípu, tzv. **anterio-posteriorní typ BAV**;

Typ 2 kongenitální fúzí pravého koronárního a nekoronárního cípu, tzv. **pravo – levý typ BAV**;

Typ 3 kongenitální fúzí levé koronárního a nekoronárního cípu, jedná se o extrémně vzácnou variantu.

U většiny pacientek se setkáváme s BAV typu 1 s tzv. anterio-posteriorní konfigurací způsobenou neúplnou separací pravého a levého koronárního cípu. Tento typ je častěji asociován s CoA (*Sachdev et al, 2008; Olivieri et al., 2013*). Vzácnější typ 2 způsobený fúzí pravého a nekoronárního cípu je častěji spojen s dysfunkcí aortální chlopně a AoDil.

Přídatnými nálezy mohou být doming aortální chlopně (tj. prolaps aortální chlopně v diastole), či ztluštění cípů (tzv. dysplastická aortální chlopeň). BAV také predisponuje k rozvoji časných degenerativních změn aortální chlopně, ke vzniku kalcifikací a následné aortální stenózy. U dospělých žen s TS a BAV je aortální stenóza popisována ve 4–16 % (relativní riziko – RR 7,9) a regurgitace v 6–45 % případů (RR 4,2) (*Gotzsche et al., 1994; Sachdev et al., 2008; Mortensen et al., 2010*). Spolehlivá data pro pediatrickou populaci TS s BAV jsou limitovaná a vyžadují další sledování (*Ostberg et al., 2004; Mortensen et al., 2010*). Z pohledu kardiologa je nezbytné věnovat pozornost riziku infekční endokarditidy, jejíž roční incidence u pacientů s BAV v běžné populaci je udávána 0,3–2 % (*Siu et al., 2010*), pro populaci s TS tyto údaje opět nejsou k dispozici.

BAV je významným rizikovým faktorem pro DisAo i v běžné populaci (*Tadros et al., 2009*), ať už se jedná o anatomicky nebo funkčně BAV. Bylo zjištěno, že ženy s TS a s BAV mají signifikantně větší rozměr aorty na úrovni aortálního

anulu, sinů, sinotubulární junkce a mají i větší průměr ascendentní aorty (*Matura et al., 2007; Hjerrild et al., 2010; Mortensen et al., 2011*). Izolovaná BAV byla přítomna u 27 %, a BAV společně s CoA u 18 % pacientek s DisAo, u nichž byla známa morfologie aortální chlopně ještě před DisAo (*Carlson et al., 2007*). V další skupině dvaceti pacientek s TS a DisAo byla izolovaná BAV pozorována u 70 %, BAV s CoA u 20 %, a BAV s interupcí aortálního oblouku u 5 % případů.

1.4.1.2.4. Parciální anomální návrat plicních žil, perzistující levostranná horní dutá žíla

Obě tyto anomálie byly v éře před zavedením MRI do rutinní praxe diagnostikovány u nositelek TS zcela raritně (*van Wassennaer et al., 1988; Hilton et al., 1992; Bechtold et al., 2004*). V současnosti se jedná o VSV s vůbec nejvyšším relativním rizikem ve srovnání s běžnou populaci (RR pro PAPVD 3603, RR pro LSVC 1293) (*Völkl et al., 2004*). Příčina extrémně vysokého výskytu obou VSV u TS není zcela objasněna. Předpokládá se, že obě vady vznikají v průběhu embryonálního vývoje v důsledku zvýšeného tlaku lymfy na srdeční síně při generalizovaném lymfedému v 1. trimestru těhotenství (*Clark et al., 1984*).

V současnosti je PAPVD detekován při MRI studiích přibližně u 13–15 % pacientek s TS (*Ho et al., 2004; Kim et al., 2011*), přičemž hemodynamicky významný je přibližně v 50 % případů a klinicky se zpravidla manifestuje až během dospívání nebo v dospělosti (*Bondy, 2008*).

Prevalence perzistující levostranné horní duté žíly u TS se pohybuje při MRI vyšetření mezi 7,8–13,0 % (*Ho et al., 2004; Kim et al., 2011*). Vada zpravidla nezpůsobuje žádné klinické potíže, ale může komplikovat pokusy o zavedení

centrálního žilního katetru nebo o pravostrannou srdeční katetrizaci, např. před kardiochirurgickým výkonem.

1.4.2. Získaná kardiovaskulární onemocnění

Zatímco vysoká kardiovaskulární morbidita a mortalita nositelek TS je v dětství asociována především s VSV, v dospělém věku dominují získaná kardiovaskulární onemocnění. Již v druhém deceniu života se objevuje zvýšené riziko DisAo, ve třetím nastupuje zvýšený výskyt cévních mozkových příhod a v pátém deceniu narůstá incidence akutního infarktu myokardu. V konečném výsledku více žen s TS umírá na komplikace získaných srdečních onemocnění než na následky VSV (*Gravholt et al., 1998; Stochholm et al., 2006; Bondy et al., 2007; Mortensen* et a., 2012).

1.4.2.1. Dilatace hrudní aorty

Jedním z nejzávažnějších rizikových faktorů pro disekující aneurysma aorty u TS je AoDil (*Carlson et al., 2007; Bondy, 2008; Carlson et al., 2012; Wong et al., 2014*). Její příčinou je zřejmě primární postižení pojiva, pro které svědčí nízký věk manifestace ve srovnání s běžnou populací, častá progrese v průběhu gravidity a histologický obraz cystické medionekrózy ve stěně hrudní aorty. Z těchto důvodů je TS porovnáván se syndromem Marfanovým (*Lin et al., 1998*) a Loewysovým-Dietizovým, které patří mezi TGF-β protein-related (*tranforming growth factor β*) aortopatie (*Jones et al., 2010*). I když se jedná o různá geneticky podmíněná onemocnění postihující pojivovou tkáň, všechna zřejmě vedou různými cestami k narušení signální dráhy pro TGF-β protein, který hraje klíčovou roli při syntéze fibrilinu 1

v arteriální stěně. Defekt fibrilinu 1 způsobuje poruchu tvorby kolagenu a dalších glykoproteinů tvořících elastická vlákna, ztrátu elasticity stěny velkých cév a progresivní dilataci aortálního kořene a ascendentní aorty.

U dívek s TS, které jsou prakticky ve sto procentech léčeny v dětství rekombinantním růstovým hormonem, byla široce diskutována otázka, zda k dilataci hrudní aorty nepřispívá i tato medikace. Tato hypotéza však nebyla v provedených studiích prokázána a léčba růstovým hormonem je nadále považována za bezpečnou a nezvyšující riziko DisAo (*Bondy et al., 2006; Sharma et al., 2009)*.

Pro správné změření rozměrů hrudní aorty jsou klíčové následující dva faktory – správně zvolená zobrazovací metoda a standardizované místo měření. S ohledem na následující přednosti se zlatým standardem pro detekci AoDil u pacientek s TS stala MRI angiografie hrudní aorty (*Ostberg et al., 2004; Cleemann et al., 2010; Mortensen et al., 2010; Wong et al, 2014*).

Jejími výhodami jsou:

1. vysoká přesnost měření ve srovnání s transtorakální ECHO, která je u značné části pacientek s TS limitovaná špatným akustickým oknem a obezitou,
2. neinvazivita MRI ve srovnání s jícnovou echokardiografií,
3. nulová radiační zátěž ve srovnání s CT angiografií.

Výše vyjmenované faktory mají zásadní význam u populace TS, protože měření musí být nejen přesná a reprodukovatelná, ale je nutno počítat s opakovanými vyšetření ke zhodnocení případné progrese (*Ilyas et al., 2006; Lanzarini et al., 2007*).

Rozměry hrudní aorty standardně měříme v těchto úrovních – anulus aortální chlopně, bulbus aorty, sinotubulární junkce, ascendentní aorta, transverzální oblouk, aortální isthmus a descendentní aorta. Se zřetelem k tomu, že bylo

opakovaně prokázáno, že AoDil u TS postihuje především ascendentní část aortálního oblouku (*Ostberg et al., 2004; Ostberg et al., 2006; Cleemann et al., 2010*), opíráme se při stanovení AoDil u pacientek s TS zejména o rozměry ascendentní aorty měřené pomocí MRI na úrovni pravé větve plicnice (*Obr. 15*).

Obrázek 15. Nativní MRI hrudní aorty – axiální řez na úrovni pravé větve plicnice.
(AscAo – ascendentní aorta, DescAo – descendentní aorta)
(*Z archivu Dětské kliniky FN Olomouc*).

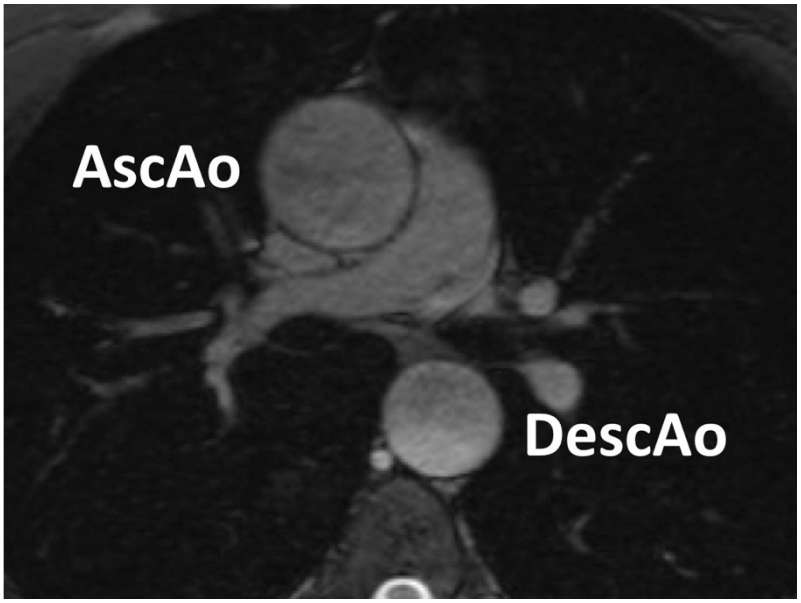

Zásadním problémem u TS je definice AoDil. I když jsou v současné době k dispozici nomogramy rozměrů hrudní aorty pro všechny tři dostupné zobrazovací metody – pro ECHO (Roman et al., 1989), CT angiografii (*Wolak et al., 2008*) a MRI angiografii (*Davies et al., 2013 Kawel-Boehm et al., 2015*), je při hodnocení rozměrů hrudní aorty nutné zohlednit fakt, že populace dívek a žen s TS je malého vzrůstu a většina z nich má sklon k nadváze. Posuzování absolutních hodnot naměřených rozměrů aorty podle norem pro dospělou populaci by vedlo u pacientek s TS na rozdíl od jedinců s Marfanovým syndromem k poddiagnostikování AoDil (*Maureira et al.,*

2012). Rovněž nelze použít recentní pediatrické normy vztažené k tělesnému povrchu (Gautier et al., 2010), protože dospělý jedinec malého vzrůstu nemá stejné antropometrické charakteristiky jako dítě a rozměr aorty navíc může být determinován i věkem.

Prvním parametrem využívaným k hodnocení AoDil byl poměr průměru ascendentní a descendentní aorty (*AscAo/DescAo ratio*) na úrovni pravé větve plicnice. Tato metoda vychází z předpokladu, že AoDil postihuje výhradně ascendentní aortu a rozměr descendentní aorty je normální. Za signifikantní AoDil, tj. 95. percentil, byl považován poměr ≥ 1,5 (Ostberg et al., 2004). Nevýhodami tohoto parametru jsou nízká specificita pro stanovení rizika DisAo a nedostatečná korelace 95. percentilu pro AscAo/DescAo ratio a aortic size indexu (*Graf 5*).

Graf 5. Korelace 95. percentilů AscAo/DescAo ratio a ASI
95. percentil pro AscAo/DescAo ratio je zobrazen vertikální čarou na úrovni 1,5; 95. percentil ASI odpovídá na horizontální linii hodnotě 2,0 cm/m². Pouze u 16 % ze 166 dospělých žen s TS korelují 95. percentily u obou metod hodnocení AoDil (upraveno *podle Bondy, 2008*).

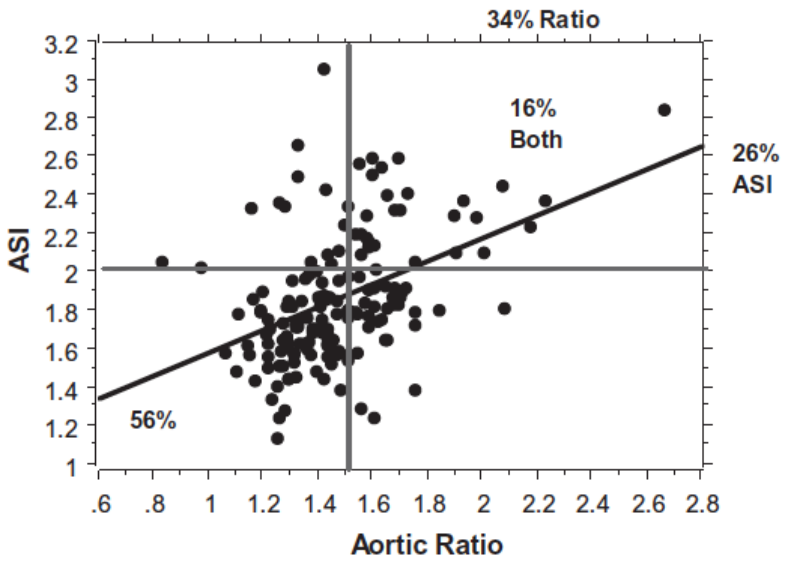

V současné době je AoDil u TS posuzována podle indexovaného aortálního rozměru (ASI – *aortic size index*), což je průměr ascendentní aorty vztažený k tělesnému povrchu (*Davies et al., 2006*). Za 95. percentil byla u pacientek s TS stanovena hodnota 2,0 cm/m² a za 99. percentil 2,5 cm/m². Tato metoda má vyšší senzitivitu i specificitu pro predikci DisAo ve srovnání s Asc/DescAo ratio. Dospělé ženy s ASI> 2,5 cm/m² měly v jedné prospektivní studii 33% riziko DisAo v průběhu tří let (*Matura et al., 2007*).

Prevalence AoDil se pohybuje u dívek s TS mezi 15–30 %. Zavedení MRI do rutinní praxe vedlo k dramatickému zvýšení detekce AoDil u TS (*Chalard et al., 2005; Matura et al., 2007; Bondy, 2008; Kneppo et al., 2014*) ve srovnání s předchozím obdobím, kdy bylo používáno výhradně ECHO (*Lin et al., 1998; Mazzanti et al., 1998*) (*Graf. 6*). Je nezbytné zdůraznit, že TS představuje sám o sobě nezávislý rizikový faktor pro AoDil a DisAo, která se ve zvýšené míře vyskytuje i u pacientek bez přítomnosti přidružených VSV nebo AH (*Lopez et al, 2008*).

Graf 6. Prevalence dilatace ascendentní aorty podle různých autorů a v závislosti na použité zobrazovací metodě.

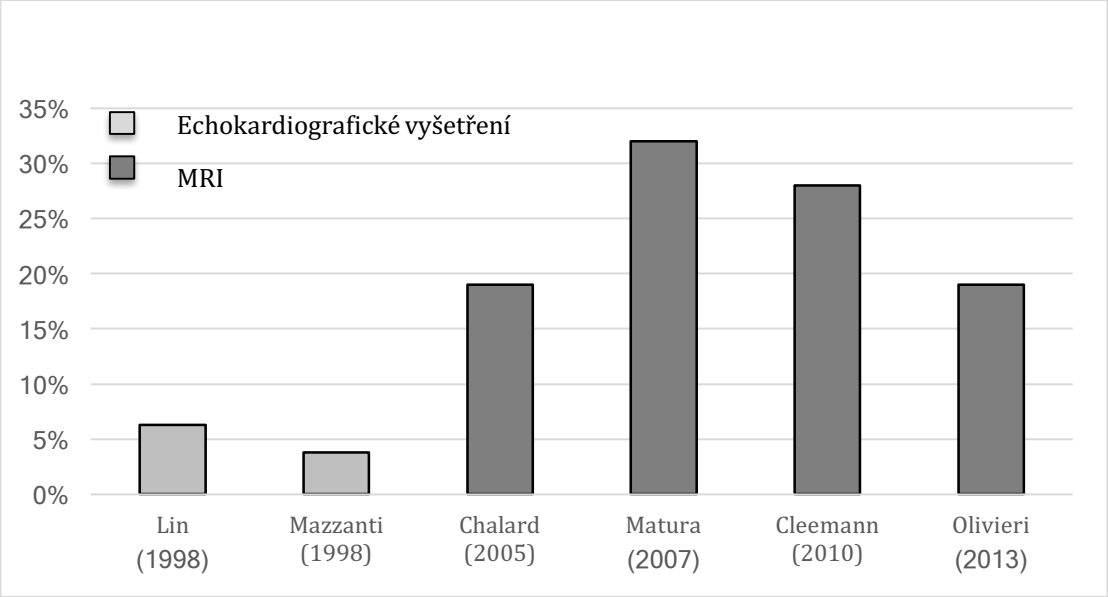

Předmětem dalšího výzkumu je otázka, jestli má AoDil u TS progresivní charakter, a pokud ano, jak rychlou progresi AoDil lze u nositelek TS očekávat. Při tříletém ECHO sledování 78 dívek a žen s TS byla prokázána pomalá progrese AoDil na všech úrovních hrudní aorty (*Lanzarini et al., 2007*). Dále byla dokumentována velmi pozvolná progrese AoDil při opakovaném MRI vyšetření hrudní aorty ve skupině 80 dospělých žen s TS, u nichž došlo k nárůstu rozměrů o 0,1–0,4mm/rok na úrovni sinotubulární junkce a ascendentní aorty (*Mortensen et al., 2013*).

K verifikaci těchto nálezů budou nezbytné další longitudinální studie, které by měly prokázat, zda existuje účinná farmakoterapie, která zcela zabrání nebo alespoň zpomalí progresi AoDil. Slibně se v tomto směru jeví zejména blokátory angiotensinu II (losartan) a další léky působící jako antagonisté pro TGF-β, které jsou již podávány v prevenci i léčbě v úvodu zmíněných aortopatií (*Dulac et al., 2008; Goldfinger et al., 2014*). Předpokládaná rychlost progrese AoDil by měla být zohledněna při celoživotním kardiologickém sledování pacientek s TS, zejména při stanovení časového harmonogramu kontrolních MRI hrudní aorty. Další problémem je načasování preventivního chirurgického zákroku u pacientek se signifikantní AoDil (*Silberbach, 2006*).

1.4.2.2. Arteriální hypertenze

Prevalence AH je u TS neobvykle vysoká. Projevuje se jako zvýšení hodnot systolického a/nebo diastolického tlaku, ale i jako ztráta fyziologického diurnálního rytmu bez signifikantního nočního poklesu krevního tlaku (*Landin et al., 2001; Turtle et al., 2013; Akyürek et al., 2014*).

V dětském a adolescentním věku lze AH prokázat u 21-40 % dívek, v dospělosti u 50-58 % žen s TS. Většina pacientek má primární AH, případy sekundární, tedy renovaskulární a endokrinně podmíněné AH jsou vzácné. Výskyt AH stoupá s věkem, s BMI, s přítomností abnormální morfologie aortálního oblouku a s výskytem renovaskulárních vad (*Gravholt et al., 1998; Nathwani et al., 2000; Elsheikh et al., 2001; De Groote et al., 2014; Los et al., 2016*). V současnosti je diskutován nepříznivý vliv hormonální substituční léčby ovariální insuficience na výskyt AH u žen s TS, tento efekt však zatím nebyl jednoznačně potvrzen ani vyloučen (*Boldo et al., 2011; Giordano et al., 2011*).

Zásadní roli při stanovení diagnózy AH u TS sehrává 24hodinové ambulantní monitorování krevního tlaku (ABPM), před jehož začleněním do diagnostického algoritmu byla AH poddiagnostikována u podstatné části nositelek TS. Dokud byla diagnóza AH založena pouze na opakovaném měření klidového krevního tlaku, tedy na nejméně 3x naměřené hodnotě krevního tlaku ≥ 95. percentil vztažený k věku a výšce pacientky (*Chobanian et al., 2003*), byla AH detekována pouze u 1-4 % dívek a žen s TS. Oproti tomu při využití ABPM ve skupině 75 pacientek ve věku 5,4–22,4 roků byla systolická AH diagnostikována u 21 % a diastolická AH u 17 % pacientek. U 57 % nebyl přítomen fyziologický pokles nočního tlaku o více než 10 % a cirkadiánní rytmus byl tedy podobný jako u pacientů se sekundární AH (*Nathwani et al., 2000*). V recentní studii byla diagnostikována AH u 22 % dívek při použití ABPM, ale jen u 4,4 % při jednorázovém měření (*Fudge et al., 2014*).

AH patří k zásadním rizikovým faktorům pro vznik AoDil a DisAo a podílí se také na urychlení rozvoje ischemické choroby srdeční a zvýšeném výskytu cévních mozkových příhod u pacientek s TS. V dánské studii byla

diagnostikována AH u 25 % pacientek s AoDis (*Gravholt et al., 2006*). V další skupině 85 pacientek s DisAo byl u 65 z nich znám krevní tlak. Z těchto 65 žen s TS mělo signifikantní AH 54 %, většinou jen mírného stupně (*Carlson et al., 2007*).

Na druhou stranu představují AH a obezita jediné farmakologicky či režimovými opatřeními ovlivnitelné rizikové faktory zodpovědné za předčasnou kardiovaskulární morbiditu a mortalitu u TS. I když aktuálně nejsou k dispozici jednoznačná doporučení, při jaké hodnotě krevního tlaku je nezbytné zahájit antihypertenzní terapii, většina autorů navrhuje zahájit farmakologickou léčbu u všech pacientek s krevním tlakem přesahujícím 95. percentil. Podle dostupných údajů je AH adekvátně léčena jen u 4-22 % pacientek s TS (*Landi-Wilhelmsen et al, 2001; Mortensen et al.,* 2010). Léky první volby jsou β-blokátory, ACE inhibitory a blokátory angiotensinu II (*Bondy, 2007; Davenport, 2010*).

1.4.2.3. Disekce aorty

DisAo prodělá v průběhu svého života nejméně 1,6 % nositelek TS (*Gravholt et al., 2006*). Riziko akutní DisAo je u žen v mladším a středním věku nejméně 100krát vyšší ve srovnání s běžnou populací. V epidemiologické studii 3439 žen s TS bylo prokázáno, že celková mortalita byla u TS třikrát vyšší než v běžné populaci. Kardiovaskulární příčiny byly zodpovědné za 41 % nárůstu mortality, přičemž standardní relativní mortalita pro DisAo byla zvýšena 23,6krát a pro aortální vadu 17,9krát. Incidence DisAo narůstá s věkem (*Schoemaker et al., 2008*).

Skandinávská studie potvrzuje, že se s DisAo u pacientek s TS setkáváme ve výrazně nižším věku (medián 35 let) ve srovnání s běžnou populací (medián 68 let). U TS byla zjištěna incidence DisAo přibližně 15 případů/100 000

osoboroků u dívek mladších dvaceti let, 73-78 případů/100 000 osoboroků u žen mezi 20. a 40. rokem života a 50 případů/100 000 osoboroků u žen starších než 40 let. Roční incidence DisAo v běžné populaci byla 6/100 000 osoboroků a medián věku při této komplikaci 71 roků (*Gravholt et al., 2006*). V jiné retrospektivní studii bylo 24 % případů DisAo zaznamenáno u dívek mladších 20 let, přičemž všechny měly BAV nebo CoA (*Carlson et al., 2007*).

Pravděpodobnost DisAo u TS zvyšují následující rizikové faktory:

1. věk mezi 20-40 lety,
2. karyotyp 45,X,
3. výrazná stigmatizace jako pozůstatek fetálního lymfedému (pterygia colli, štítovitý hrudník),
4. přítomnost VSV (CoA, BAV), AoDil a AH.

U 10–25 % žen s DisAo však nebyl žádný z rizikových faktorů nalezen (*Price et al., 1986; Carlson et al., 2007; Bondy, 2008*). Z tohoto důvodu je TS považován za samostatný rizikový faktor pro DisAo i bez přítomnosti jiných faktorů.

Dvě třetiny případů DisAo u TS začínají na ascendentní aortě (typ A podle Stanforda) a jedna třetina na aortě descendentní (typ B podle Stanforda). Typ A je častěji asociován s přítomností BAV a AoDil (*Matura et. al, 2008; Hjirrild et al., 2010*), pro typ B je predisponujícím faktorem CoA (*Sybert et al., 1998; Badmanaban et al., 2003; Gravholt et al., 2006*). Často je přítomna proximální ruptura aortální stěny s následným hemoperikardem a srdeční tamponádou. Při autoptickém vyšetření bývá zpravidla nalezena cystická medionekróza hrudní aorty (*Obr. 16*) (*Gravholt et al., 2006; Carlson et al., 2007*).

Obrázek 16. Cystická medionekróza ascendentní aorty u pacientky s DisAo (barvení alciánovou modří, modré oblasti odpovídají cystické medionekróze, zvětšeno 100x; upraveno podle *Pleskačová et al., 2010*).

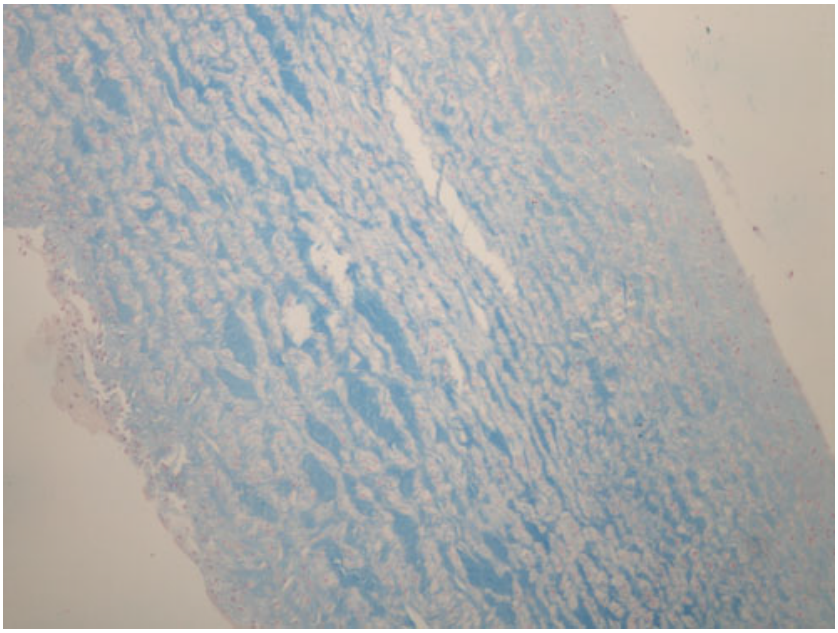

DisAo zpravidla nastupuje akutně, je provázena bolestí na hrudi a krku. Méně typickými symptomy jsou bolest břicha, pocit pálení na hrudi, bolest zad nebo změny fonace v důsledku trakce nervus laryngeus recurrens. Nespecifická bolest na hrudi doprovázená vegetativními příznaky (tachykardie, bledost, pocení) u mladé ženy vede často k prvotnímu podcenění symptomů ze strany pacientky i zdravotníků. Prognóza DisAo je velmi závažná a je asociována s vyšší mortalitou než v běžné populaci. Závisí zejména na lokalizaci a rozsahu postižení, poněkud příznivější prognózu má DisAo typu B podle Stanforda, tj. postižení descendentní aorty, které představuje však pouze 37 % DisAo u TS (*Hagan et al., 2000; Gravholt et al., 2006*). Vzhledem k tomu, že DisAo je nejčastější příčinou předčasného úmrtí dívek a žen s TS, je nezbytné pacientku i její rodinu preventivně informovat o varovných příznacích a umožnit tak včasný, zpravidla život zachraňující terapeutický zásah.

1.5. Kardiovaskulární rizika Turnerova syndromu v graviditě

Převážná většina nositelek TS trpí primární infertilitou v důsledku gonadální dysgeneze. Pouze 5-12 % žen s touto diagnózou je schopno spontánně otěhotnět. Většinou se jedná o nízkoprocentní mozaiky TS (*Birkebaek et al., 2002; Bryman et al., 2011; Bernard et al., 2016*), nicméně byly popsány i raritní případy spontánní gravidity u žen s karyotypem 45,X (*Swapp et al., 1989*). V posledních dvou desetiletích se otevřela pro všechny ženy s TS reálná možnost otěhotnění metodami asistované reprodukce pomocí darovaného oocytu (*Abir et al., 2001*).

Narůstající počet těhotenství a živě narozených dětí u žen s TS je vykoupen vysokou frekvencí mateřských komplikací, jako jsou AH, eklampsie a zejména DisAo (*Hovatta et al., 2006*). Mateřská mortalita dosahuje dvou i více procent a je nejméně 100 x vyšší než v běžné populaci gravidních žen (*Karnis et al., 2003; Boissonnas et al., 2010; Chevalier et al., 2011; Hadnott et al., 2011; Hagman et al., 2013*). V metaanalýze 85 případů žen s TS a DisAo bylo zaznamenáno sedm případů v souvislosti s graviditou a jen jedna ze sedmi žen přežila akutní chirurgickou intervenci (*Carlson et al., 2007*). V další sérii 16 pacientek s TS a DisAo byly dvě těhotné ženy (*Gravholt et al., 2006*). Zvýšené riziko DisAo během těhotenství se týká i vzácných případů spontánní gravidity, i když recentní data naznačují, že pacientky, které otěhotněly spontánně mají menší frekvenci komplikací než ty, které otěhotněly metodami IVF z dárcovského oocytu (*Bernard et al., 2016*). Nejvyššímu riziku komplikací jsou ženy vystaveny na začátku gravidity a v průběhu posledního trimestru gravidity v důsledku hyperkinetické cirkulace.

V multicentrické retrospektivní studii z období let 1991–2010, která čerpala z databáze z *French Study Group for Oocyte Donatition*, byla v průběhu

93 gravidit zaznamenána dvě úmrtí žen na rupturu aorty (*Chevalieret al., 2011*). Mimoto byla těhotenství komplikována ve 38 % AH, ve 20 % preeklampsií s AH, ve 4 % závažnou eklampsií, ve 28 % intrauterinní růstovou retardací plodu a ve 3 % fetálním úmrtím po 20. týdnu gravidity. Pouze 40 % gravidit proběhlo bez komplikací ze strany matky či plodu. Podobná data vyplývají i z novější studie skandinávských autorů (*Hagman et al., 2013*). I další sledování gravidních žen s TS dokumentují vysoký výskyt AH a preeklampsie v 30–60 % těhotenství (*Foudila et al., 1999; Bodri et al., 2006*). Riziko DisAo lze částečně snížit transferem jediného embrya ve snaze vyhnout se mnohočetným graviditám (*Hadnott et al., 2011*).

S ohledem na výše uvedená fakta byla vypracována doporučení pro ženy s TS, které zvažují graviditu. Podle doporučení *The Practice Committee of the American Society for Reproductive Medicine* z roku 2012 je TS považován za relativní kontraindikaci gravidity a těmto ženám by měly být doporučeny jiné formy mateřství jako je surrogátní mateřství nebo adopce. Pokud pár na těhotenství trvá, měla by žena před otěhotněním postoupit podrobné kardiologické vyšetření včetně MRI srdce a hrudní aorty. Gravidita je považovaná za kontraindikovanou u žen, které mají signifikantní VSV včetně BAV a CoA, a/nebo AoDil definovanou jako ASI> 2 cm/m^2. Další kontraindikací je AH nedostatečně reagující na terapii antihypertenzivy.

Poněkud mírnější doporučení vypracovaná *French College of Obstetricians and Gynaecologists* nedoporučují těhotenství, pokud má žena CoA, anamnesticky prodělala kardiochirurgický výkon na aortě, byla u ní diagnostikována AoDil definovaná jako rozměr ascendentní aorty> 3,5cm nebo ASI> 2,5 cm/m^2 podle MRI, nebo má nedostatečně korigovanou AH BAV představuje podle francouzských doporučení pouze relativní kontraindikaci gravidity,

pokud není zároveň přítomna AoDil. Nezbytnou součástí péče o těhotnou s TS je pak pravidelné ECHO sledování zkušeným kardiologem na konci 1. a 2. trimestru těhotenství, a 1x za měsíc ve 3. trimestru. Při nárůstu rozměru aorty

o 10 a více procent mezi dvěma kontrolami má být provedeno akutní MRI hrudní aorty. Pracoviště musí být schopno provést akutní porod císařským řezem a disponovat kardiochirurgickým zázemím pro případ akutní DisAo *(Cabanes et al., 2010)*.

Relativně častý výskyt chromozomálních aberací u neplodných párů vedl k zavedení cytogenetického screeningu do diagnostického algoritmu ve většině center pro léčbu neplodnosti. V důsledku tohoto postupu jsou stále častěji diagnostikovány pacientky s minimálními fenotypickými projevy s výjimkou infertility, jejichž karyotyp 45,X/46,XX odpovídá nízkoprocentní mozaice (*Voight et al., 2004*). Ta je definována přítomností 10 % a méně (*Meschede et al., 1998*) nebo 6 % a méně aberantních linií v karyotypu (*Peschka et al., 1999*), přičemž stejná aberantní buněčná linie odpovídající TS musí být detekována alespoň ve dvou mitózách (*Sonntag et al., 2001*). Podle některých autorů lze prokázat i u těchto minoritních mozaik signifikantně nižší vzrůst a typickou stigmatizaci (*Homer et al., 2010*). Data o prevalenci VSV a riziku vzniku kardiovaskulární komplikací u této kohorty pacientek, mezi něž patří zejména DisAo jsou předmětem dalšího zkoumání (*Klásková et al., 2015*).

I při respektování výše citovaných doporučení je nutno pacientky s TS před plánovanou graviditou upozornit, že i bez přítomnosti známých rizikových faktorů mohou mít chybné utváření stěny hrudní aorty (latentní vaskulopatie), která se může projevit až v těhotenství pod obrazem akutní ruptury. Nezbytné je zejména varování, že kardiochirurgická operace na aortě je kontraindikací gravidity stejně jako dosud neoperovaná vrozená srdeční vada. Informace týkající se individuálního kardiovaskulárního rizika v souvislosti s případnou budoucí graviditou by dle našeho názoru měla písemně obdržet každá pacientka v okamžiku předání z pediatrické péče.

1.6. Závěr

Postižení kardiovaskulárního systému nacházíme u 50 % pacientek s TS. Je nejčastější příčinou jejich morbidity a předčasné mortality (*Stochholm et al, 2006*). Pacientky vyžadují celoživotní sledování kardiologem erudovaným v problematice TS. I dívky bez VSV by měly být kardiologicky sledovány nejméně v intervalu jednoho roku. Součástí všech kontrol by mělo být podrobné ECHO vyšetření. Cílem je detekce možných vrozených srdečních vad (CoA, BAV), monitorování AoDil a přísná farmakologická kontrola případné AH.

MRI srdce a velkých cév je v současné době metodou volby pro diagnostiku VSV a sledování AoDil. Umožňuje rozpoznat vady, které byly v minulosti jen obtížně zjistitelné. MRI vyšetření je doporučeno provést v okamžiku, kdy není nutná analgosedace (pokud si stav dívky nevyžádá vyšetření dříve) a vždy před ukončením pediatrické péče. U asymptomatických pacientek bez známek AoDil se v současné době zdá být nejvhodnějším

pětiletý interval k posouzení eventuální změny. V případě patologického nálezu by měly být intervaly opakování MRI kratší podle zvážení ošetřujícího kardiologa.

V současné době je pacientkám s TS a s předčasným ovariálním vyhasnutím nabízena možnost otěhotnět pomocí metod asistované reprodukce. Před zahájením léčby metodami IVF je nezbytné podrobné kardiologické vyšetření včetně MRI srdce a velkých cév. Pokud jsou zjištěny rizikové faktory pro DisAo, je gravidita kontraindikována, včetně vzácných případů spontánního otěhotnění u žen s TS s reziduální funkcí vaječníků.

2. VLASTNÍ PRÁCE

Habilitační práce je věnována prevalenci srdečních vad u nositelek TS a významu cytogenetického vyšetření při stratifikaci kardiovaskulárního rizika u těchto žen a dívek. Jedná se o multicentrickou prospektivní studii, do níž se zapojila tři terciární pediatrická centra zabývající se péčí o pacientky s TS, a to endokrinologické a kardiologické ambulance Pediatrické kliniky 2. LF UK a FN Motol v Praze a Kliniky dětského lékařství LF OU a FNO v Ostravě, která jsou schopna zajistit potřebnou multidisplinární péči o tyto polymorbidní pacientky.

2.1. Pilotní studie

Práce vychází z dlouhodobé tradice péče o nositelky TS na Dětské klinice FN Olomouc, kde bylo jako na vůbec prvním pracovišti v České republice zahájeno v roce 2005 systematické kardiologické sledování všech dívek s TS, a to včetně MRI srdce a velkých cév. Od tohoto roku jsou všechny pacientky s TS v péči endokrinologické ambulance Dětské kliniky Olomouc zároveň dispenzarizovány dětským kardiologem a do algoritmu multidisciplinární péče o dívky s TS byly zařazeny pravidelné kardiologické kontroly, nejméně jedenkrát za rok včetně transtorakálního ECHO vyšetření a 24hodinového měření krevního tlaku.

Vzhledem k nedostatečné senzitivitě ECHO vyšetření při stanovení přesné morfologie aortální chlopně a hrudní aorty a při detekci AoDil jsou u všech dívek v průběhu dětství naplánována nejméně dvě MRI vyšetření srdce a velkých cév – první v okamžiku, kdy je pacientka schopna MRI vyšetření absolvovat bez

analgosedace, a druhé při předání z pediatrické péče do péče kardiologa pro dospělé.

V roce 2009 jsme měli k dispozici data od 44 pacientek, z nichž 86 % podstoupilo kromě standardního kardiologického vyšetření i MRI srdce a velkých cév. Výsledky svědčily pro vysokou prevalenci srdečních vad u všech pacientek s TS (*Graf 7*) včetně přítomnosti rizikových faktorů pro DisAo a naznačovaly i možnou variabilitu kardiovaskulárních nálezů v závislosti na konkrétním karyotypu (*Tab. 3*).

Graf 7. Výskyt abnormálních kardiologických nálezů v celém souboru.

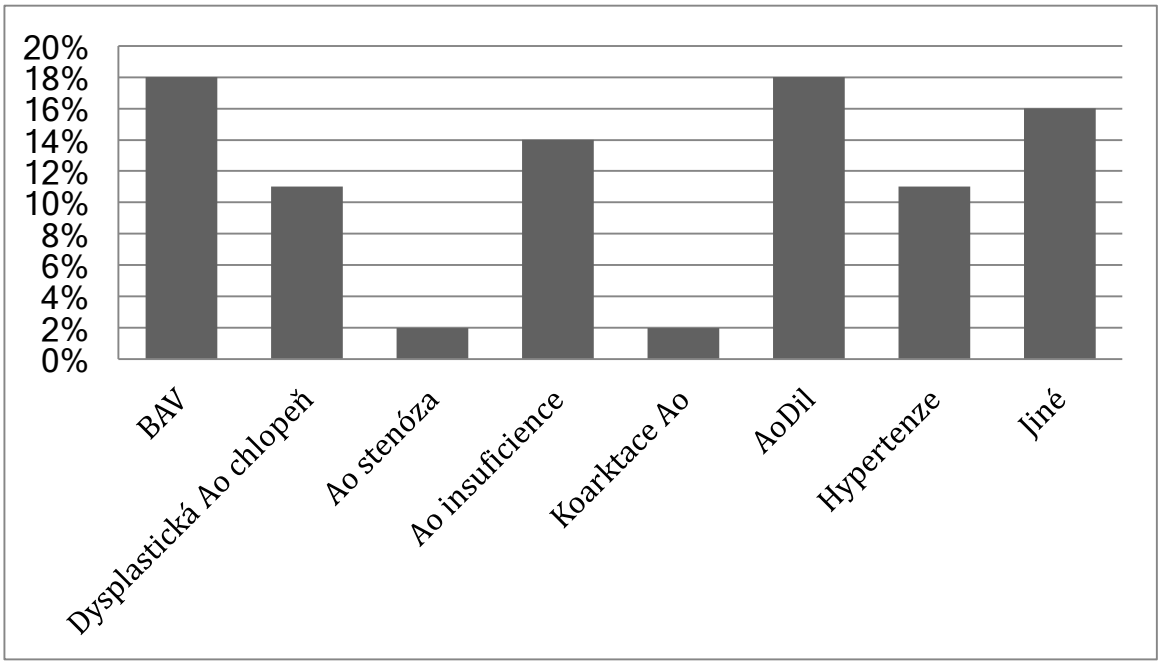

Tabulka 3. Výskyt abnormálních kardiologických nálezů a rizikových faktorů pro aortální disekci v závislosti na karyotypu v pilotní studii.

Karyotyp	**Počet pacientek**	**Jakákoliv kardiovaskulární abnormalita**	**Přítomnost ≥ 1 rizikového faktoru pro DisAo**
45,X	18 (41 %)	78 %	45 %
45,X/46,XX	18 (41%)	50 %	40 %
Strukturální abnormalita chromozomu X	8 (18 %)	35 %	25 %
Všechny karyotypy	44	61 %	33 %

Následně byla navázána spolupráce s dalšími dvěma pediatrickými terciálními centry – endokrinologickými a kardiologickými ambulancemi Pediatrické kliniky 2. LF UK a FN Motol v Praze a Kliniky dětského lékařství LF OU a FNO v Ostravě, které vedla k příští spolupráci na tomto poli.

2.2. Úvod

Turnerův syndrom patří mezi časté chromozomální aberace asociované s vysokým výskytem VSV, které postihují až 50 % jeho nositelek. Život ohrožující komplikace asociované s VSV u TS, zejména DisAo a ruptura hrudní aorty (*Gravholt et al., 2006; Carlson et al., 2007; Carlson et al. 2012*), jsou příčinou vysoké kardiovaskulární morbidity a mortality této specifické populace a vedou k signifikantnímu zkrácení očekávané délky života ve srovnání s běžnou populací (*Stochholm et al., 2006*).

Z genetického pohledu TS netvoří homogenní skupinu, naopak cytogenetické nálezy se u jednotlivých žen s TS výrazně liší a tato skutečnost se odráží ve variabilitě fenotypických projevů TS. Lze předpokládat, že kardiovaskulární riziko je odlišné u nositelek karyotypu 45,X ve srovnání s mozaikou 45,X/46,XX. Stejně tak se pravděpodobně liší kardiologický profil u pacientek s rozdílnými strukturálními abnormalitami chromozomu, z nichž se nejčastěji setkáváme s izochromozomem X, delecí krátkého či dlouhého raménka chromozomu X a ring chromozomem.

Cílem naší práce bylo stanovit prevalenci srdečních vad u nositelek TS v závislosti na karyotypu s důrazem na přítomnost BAV jako nejčastějšího rizikového faktoru pro DisAo u pacientek s TS. K dosažení maximální spolehlivosti při stanovení přesné morfologie aortální chlopně byla u všech pacientek provedena kromě standardního ECHO vyšetření i MRI srdce a velkých cév.

2.3. Soubor pacientek a metodika vyšetření

Jedná se o prospektivní studii, která byla realizována ve spolupráci tří terciálních center zajišťujících specializovanou péči o pacientky s TS (Dětské kliniky LF UP a FN v Olomouci, Pediatrické kliniky 2. LF UK a FN Motol v Praze a Kliniky dětského lékařství LF OU a FN v Ostravě). Před vyšetřením všechny pacientky, nebo rodiče dívek mladších než 18 let podepsali informovaný souhlas, který byl schválen Etickou komisí participujících center.

2.3.1. Pacientky

Do studie bylo zařazeno 67 nositelek TS, které byly dispenzarizovány pro toto onemocnění ve třech terciárních pediatrických centrech (50 dívek a žen na Dětské klinice LF UP a FN v Olomouci, 12 dívek na Pediatrické klinice 2. LF UK a FN Motol v Praze a 5 dívek na Klinice dětského lékařství LF OU a FN v Ostravě).

Pacientky byly zařazeny do studie na základě následujících kritérií: karyotyp stanovený z lymfocytů periferní krve odpovídající TS; schopnost podstoupit MRI vyšetření srdce a velkých cév bez nutnosti analgosedace; nepřítomnost kontraindikace MRI jako jsou přítomnost kovového materiálu, klaustrofobie, kardiostimulátor. Pacientky s minoritní mozaikou TS s podílem patologické linie nižším nebo rovnajícím se 5 % nebyly do studie zařazeny.

U všech participantek bylo provedeno antropometrické vyšetření. Pro hodnocení antropometrických parametrů (výška, body mass index) u dívek mladších 18 let byly použity růstové grafy z VI. celostátního antropologického výzkumu dětí a mládeže 2001 (*Bláha et al., 2003*). Při hodnocení dospělých žen byly použity výše uvedené grafy vztažené k 18. roku života. Tělesný povrch byl vypočítán podle DuBoisova vzorce (*DuBois et al., 1914*).

2.3.2. Kardiologické vyšetření

Všechny pacientky podstoupily kardiologické vyšetření zahrnující ECHO vyšetření a vyšetření srdce a velkých cév pomocí MRI se zaměřením na morfologii aortální chlopně a přidružené VSV.

2.3.2.1. Transtorakální echokardiografické vyšetření

U všech pacientek bylo provedeno standardní transtorakální ECHO vyšetření včetně dvourozměrného a doplerometrického vyšetření. Srdce bylo zobrazeno ve standardních projekcích podle doporučení *American Society of Echocardiography*, tj. v parasternální, apikální a subkostální projekci *(Schille et al., 1989)*.

Morfologie aortální chlopně byla analyzována v parasternální krátké ose, a to jak v systole, tak v diastole, protože v diastole v uzavřené pozici není možné spolehlivě posoudit správnou separací cípů aortální chlopně při funkčně nebo parciálně BAV. Vnitřní rozměr ascendentní aorty byl měřen v diastole v úrovni 1 cm nad sinotubulární junkcí při off-line měření (*Obr. 17).* Diastola byla určena okamžikem uzavření aortální chlopně. Jako horní limit rozměru ascendentní aorty byla stanovena hodnota 2,1 cm/m^2 (*Drexler et al., 1990*).

Obrázek 17. Doporučené transtorakální zobrazení aortální chlopně a ascendentní aorty v parasternální dlouhé ose.
(*LV – levá komora; LA – levá síň; RV – pravá komora; AAo – ascendentní aorta.)*
Úrovně měření: *1 - aortální chlopeň; 2 – bulbus aorty; 3 – sinotubulární junkce; 4 – ascendentní aorta.* (Upraveno podle *Evangelista et al., 2010).*

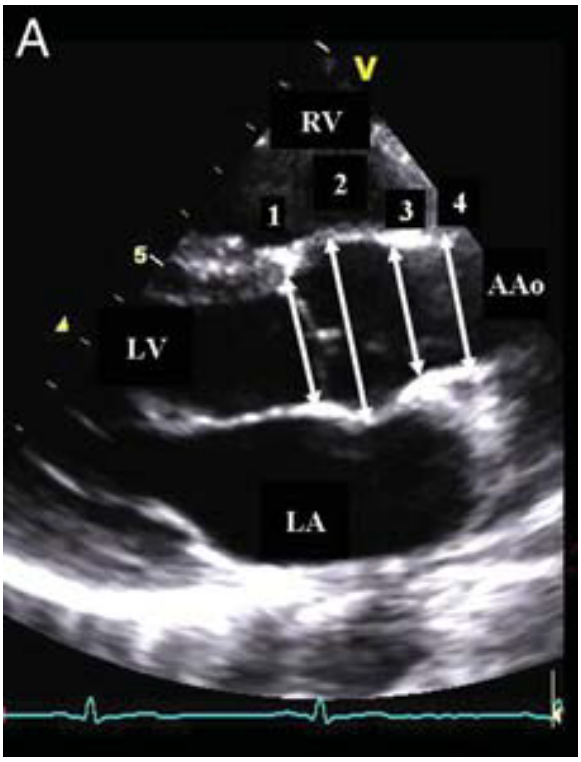

2.3.2.2. Magnetická rezonance srdce a velkých cév

Nekontrastní MRI srdce a hrudní aorty bylo provedeno na přístroji Magnetom Avanto Siemens 1.5 Tesla v příslušných terciárních centrech, všechny studie byly přehodnoceny specialistou na MRI srdce a velkých cév MUDr. Zbyňkem Tüdösem z Radiologické kliniky FN a LF UP Olomouc. Vyšetřovací protokol zahrnoval zobrazení srdce v EKG-synchronizovaných kinematických sekvencích ve standardních srdečních rovinách, a zobrazení hrudní aorty pomocí EKG-synchronizovaných sekvencí gradientního echa a turbospinového echa v transverzální rovině a šikmé sagitální (*candy cane*) rovině.

Za BAV byla považována buď anatomicky BAV se dvěma vytvořenými cípy, nebo funkčně BAV, pokud byla anatomicky tvořena třemi cípy s úplnou nebo částečnou fúzí dvou komisur. Rovněž v případě, že u funkčně BAV nedocházelo k úplné separaci cípů v systole (tzv. parciálně BAV), byla tato chlopeň popsána jako BAV. Vzhledem k tomu, že přítomnost *raphe* u funkčně BAV může vést k mylné diagnóze trojcípé aortální chlopně v diastole, byla morfologie aortální chlopně analyzována v systole při úplném otevření chlopně.

Jak i funkčně, tak i anatomicky BAV byly klasifikovány podle skutečného nebo předpokládaného místa splynutí cípů aortální chlopně (*viz. Obr. 15*) (*Schaefer et al., 2008*).

Typ 1 odpovídal kongenitální fúzí pravého a levého koronárního cípu, tzv. anterio-posteriorní typ BAV;

Typ 2 kongenitální fúzí pravého koronárního a nekoronárního cípu, tzv. pravo – levý typ BAV;

Typ 3 kongenitální fúzí levé koronárního a nekoronárního cípu.

Kromě morfologie aortální chlopně bylo MRI vyšetření zaměřeno i na přidružené vrozené anomálie a na zhodnocení rozměru ascendentní aorty. Rozměr ascendentní aorty byl měřen v axiální rovině na úrovni pravé větve plicnice. Pro hodnocení rozměru ascendentní aorty byl použit ASI, tedy indexovaný průměr vztažený k tělesnému povrchu. Za AoDil byla považována hodnoty ASI> 2,0 cm/m^2, která odpovídá 95. percentilu *(Matura et al., 2007)*.

2.3.3. Cytogenetické vyšetření

U všech pacientek zařazených do studie bylo provedeno rutinní cytogenetické vyšetření v jednom ze tří zúčastněných centrech. Chromozomální analýza byla provedena standardní technikou z fytohemaglutinem stimulovaných lymfocytů periferní žilní krve a bylo analyzováno nejméně 30 metafází. Nositelky minoritní mozaiky TS s podílem patologické linie nižším nebo rovnajícím se 5 % nebyly do studie zařazeny.

Pacientky splňující vstupní kritéria byly podle karyotypu rozděleny do 4 následujících podskupin: *45,X (karyotyp 45,X); *M-45,X (mozaika 45,X/46,XX); *SA-X (strukturální abnormalita chromozomu X); a *45,X/SA-X (smíšená mozaika karyotypu 45,X a strukturální abnormality chromozomu X).

2.3.4. Statistická analýza

Výsledky jsou uváděny jako medián a rozptyl. Prevalence BAV je uváděna v procentech. Výsledky byly testovány na hladině statistické významnosti 5 %. Bylo stanoveno odds ratio (OR) BAV v celém souboru a v jednotlivých podskupinách definovaných podle karyotypu ve srovnání s běžnou populací (včetně 95 % intervalu spolehlivosti – *confidence interval* (CI)). Antropometrické parametry jsou udávány ve směrodatných odchylkách stanovených podle růstových norem pro běžnou populaci (*Bláha et al., 2003*).

Rozdíl mezi prevalencí BAV v populaci TS a běžné populaci byl testován pomocí Fisherova exact testu (two – sided) na hladině statistické významnosti 5 %. Referenční hodnota prevalence BAV v běžné populaci 1,9/1000 živě narozených děvčátek byla převzata z práce založené na ECHO vyšetření

morfologie aortální chlopně u 508 novorozenců ženského pohlaví (*Tutar et al., 2005*). Dále byl testován vztah mezi karyotypem, věkem, hmotností, morfologií aortální chlopně a indexovaným rozměrem ascendentní aorty. Pro hodnocení kontinuálně proměnných parametrů byl použit Kruskal-Wallisův test. Všechny statistické výpočty byly provedeny v programu R Statistical Software version 2.15.3 (*R Core Team (2012). R: A language and environment for statistical computing. R Foundation for Statistical Computing, Vienna, Austria. ISBN 3-900051-07-0, URL http://www.R-project.org/*).

.

2.4. Výsledky

2.4.1. Výsledky cytogenetického vyšetření

Celý soubor byl tvořen 67 pacientkami s TS, které byly dle cytogenetického vyšetření rozděleny do následujících čtyř podskupin: *45,X (karyotyp 45,X) - 27 pacientek (40,3 %); *M-45,X (karyotyp 45,X/46,XX) - 17 pacientek (25,4 %); *SA-X (strukturální abnormalita chromozomu X) - 10 pacientek (14,9 %); a *45,X/SA-X (smíšená mozaika 45,X a strukturální abnormality chromozomu X) – 13 pacientek (19,4 %) (*Tab. 9*).

Tabulka 9. Distribuce karyotypů TS ve sledovaném souboru.

Numerické aberace (n= 44)			n (%)
	45,X (*45,X)	45,X	27 (40,3)
	45,X/46,XX (*M-45,X)	45,X/46,XX	17 (25,4)
Strukturální aberace(*SA-X) (n=10)		46,X,i(Xq)	4 (6,0)
		46,X,del(Xp)	3 (4,5)
		46,X,+mar	2 (3,0)
		46,X,idic(Y)	1 (1,5)
Numerické/Strukturální aberace (*45,X/SA-X) (n=13)		45,X/46,X,i(Xq)	7 (10,5)
		45,X/46,X,+mar	3 (4,5)
		45,X/46,X,r(X)	1 (1,5)
		45,X/46,Xdel(Xp)	1 (1,5)
		45,X/46,X,idic(Y)	1 (1,5)

2.4.2. Charakteristika souboru

Medián věku pacientek při vyšetření byl v celém souboru 14,0 roků (rozptyl 6,6 - 32,5). Medián věku při diagnóze TS byl v celém sledovaném souboru 7,3 roků (0,1 - 16,5), v podskupině *45,X - 5,6 roků (rozptyl 0,1 - 16,5), v podskupině *M-45,X - 5,9 roků (rozptyl 0,1 - 15,5), v podskupině *SA-X - 9,7 roků (rozptyl 0,9 - 13,8) a v podskupině *45,X/SA-X - 10,0 roků (rozptyl 4,0 -15,0) (*Tab. 10*).

Byl zjištěn signifikantní rozdíl ve věku při stanovení diagnózy TS mezi jednotlivými podskupinami. Pacientky z podskupin *45,X a *M-45,X byly v okamžiku stanovení diagnózy signifikantně mladší než zbývající část souboru (p=0,025) (*Graf 8)*. Nebyl zaznamenán rozdíl ve věku při stanovení diagnózy mezi pacientkami s anatomicky normální trojcípou aortální chlopní a s BAV.

Graf 8. Korelace mezi karyotypem a věkem při stanovení diagnózy Turnerova syndromu (p=0,025)

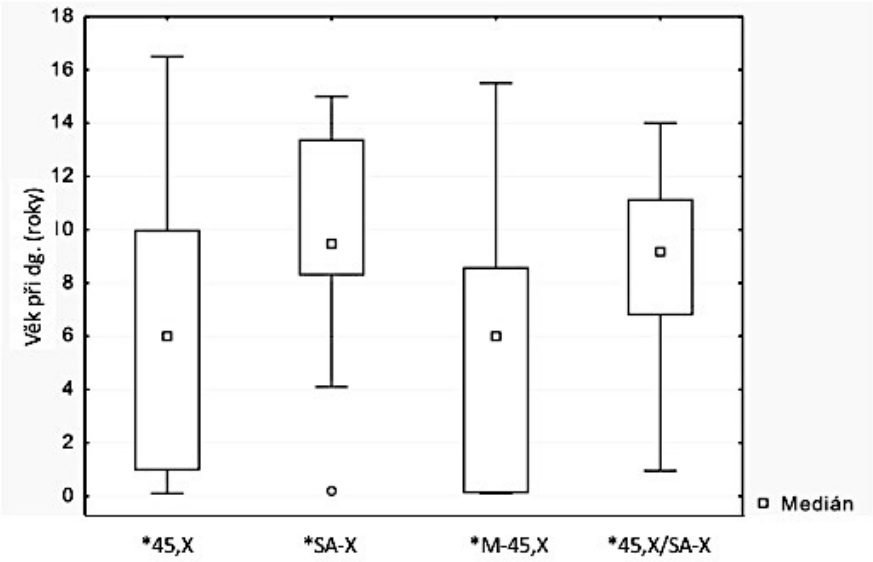

Všechny pacientky byly léčeny pro růstovou poruchu rekombinantním růstovým hormonem nebo měly tuto terapii ve své anamnéze. U čtyřech dívek z podskupiny *M-45,X, u dvou z podskupiny *45,X/SA-X a u jedné z podskupiny *SA-X byla dokumentována spontánní puberta. 38 pacientkám ze 60 bez známek spontánního pubertálního vývoje byla podávána estrogen-gestagenní substituční terapie, zbývajících dvacet dva nebylo v okamžiku studie substituováno.

Medián standardní odchylky výšky pacientek ve srovnání s běžnou populaci byl v celém souboru – 1,92 SD (rozptyl -3,89 – 0,24) a medián standardní odchylky pro body mass index 0,64 (rozptyl -1,86 – 3,45) (*Tab. 10*). Nebyl prokázán signifikantní rozdíl mezi výškou a BMI mezi vyšetřovanými podskupinami, nicméně byl zaznamenán trend směrem k vyšší hodnotě BMI

v podskupině *SA-X, který však vzhledem k malé velikosti souboru nedosáhl statistické významnosti (p=0,1).

Tabulka 10. Charakteristika souboru.

Karyotyp	**Pacientky** (n)	**Věk při stanovení diagnózy** (roky)*	**Výška**** (SD)*	**BMI **** (SD)*
***45,X**	27	5,67±4,69 (0,10–16,50)	-1,86±0,81 (-3,53–0,14)	0,77±1,26 (-1,86–3,45)
***M-45,X**	17	5,81±4,85 (0,10 – 15,50)	-1,71±0,94 (-3,89–0,24)	0,48±0,87 (-1,23–2,45)
***SA-X**	10	8,60±4,10 (0,95–14,00)	-2,33±0,82 (-3,38-0,38)	1,54±1,03 (-0,34–3,29)
***45,X/SA-X**	13	9,89±4,09 (0,20–14,00)	-2,27±1,04 (-3,85--0,77)	0,54±1,11 (-0,11–2,50)
Celkem	67	6,96±4,90 (0,10-16,50)	-1,97±0,93 (-3,89–0,24)	0,77±1,77 (-1,86–3,45)

*Data jsou udána průměr ± 2 SD (rozptyl hodnot) -

* Výška a BMI jsou udány jako průměrná SD ± 2 SD – vztaženo k růstovým grafům běžné populace podle věku (*Bláha et al., 2003*).

2.4.3. Výsledky kardiologického vyšetření

2.4.3.1. Výsledky magnetické rezonance srdce a velkých cév

2.4.3.1.1. Bikuspidální aortální chlopeň

Při MRI vyšetření srdce a velkých cév byla BAV identifikována u 19 z 67 pacientek (28,4 %). Nejvyšší prevalence BAV byla v podskupině *45,X (40,7 %) (*Graf 9*).

Graf 9. Prevalence BAV v celém souboru TS a jednotlivých skupinách podle karyotypu (*AoV* – aortální chlopeň; *TS – celý soubor TS*).

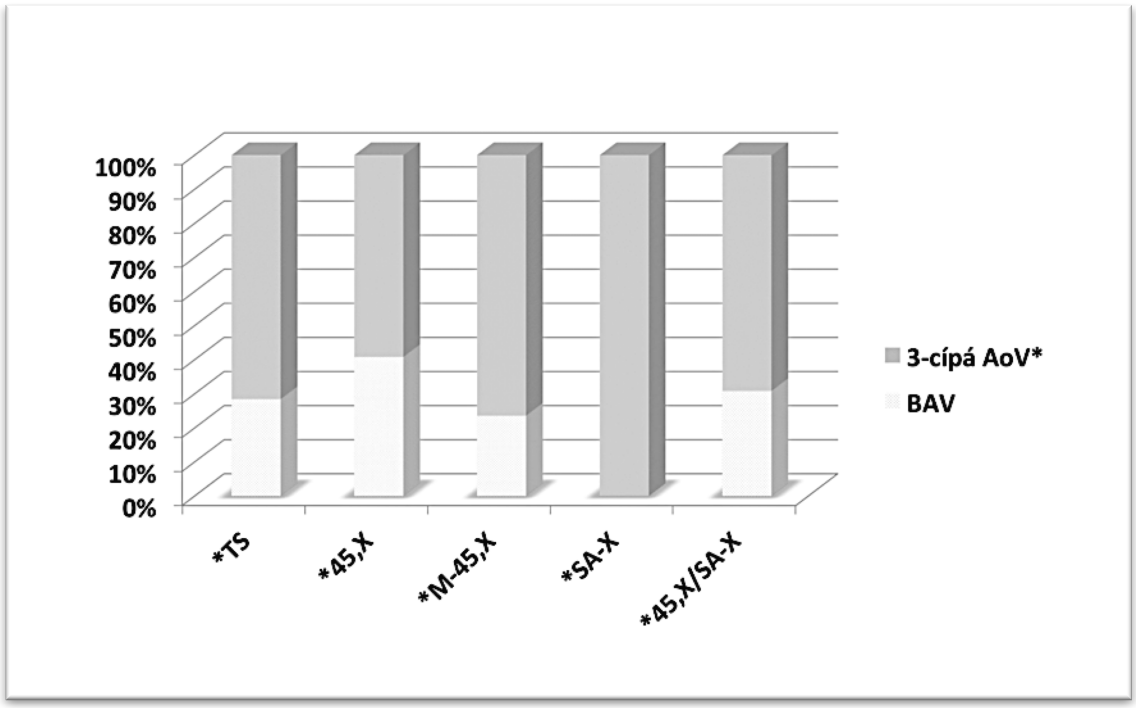

Ve čtyřech z 19 případů BAV (21,1 %) byla aortální chlopeň anatomicky dvojcípá bez viditelného raphe. V 15 z 19 případů BAV (78,9 %) byla zaznamenána funkčně dvojcípá aortální chlopeň s částečnou nebo úplnou fúzí dvou ze tří cípů původně anatomicky trojcípé chlopně. Parciálně BAV tvořila čtyři z 15 funkčně BAV (26,7%) (*Tab. 11*).

Tabulka 11. Výsledky MRI vyšetření aortální chlopně včetně morfologie BAV

Karyotyp	**Pacientky** (n)	**Výskyt BAV** (n /%)	**Morfologie BAV**		**[a]OR pro BAV** (95% CI)	**P**
			Typ 1 (n/%)	**Typ 2** (n/%)		
***45,X**	27	11/40,7 %	8 (73 %)	3 (27 %)	361,8 (148,6-881,0)	
***M-45,X**	17	4/23,5 %	3 (75 %)	1 (25 %)	161,9 (48,0 -541.8)	
***SA-X**	10	0	0	0		
***45,X/SA -X**	13	4/30,7 %	3 (75 %)	1 (25 %)	233,9 (66,3-825,4)	
Celkem	67	19/28,4 %	14 (74 %)	5 (26 %)	208.3 (103,8-418,0)	<0.0001

[a]OR pro BAV ve srovnání s prevalencí BAV v běžné populaci.

Jak i funkčně, tak i anatomicky BAV byly klasifikovány podle místa splynutí cípů aortální chlopně (*viz. Obr. 15*) (*Schaefer et al., 2008*). U 14 z 19 BAV (74 %) byla nalezena fúze pravého a levého koronárního cípu aortální chlopně (*typ 1 – anterio-posteriorní konfigurace*); fúze pravého koronárního a nekoronárního cípu aortální chlopně (*typ 2 – pravo-levá konfigurace*) byla identifikována

u 5 z 19 BAV (26 %). Typ 3, tj. fúze levého koronárního a nekoronárního cípu aortální chlopně nebyl popsán u žádné BAV. U dvou ze tří pacientek s CoA aorty byl přítomen typ 1 BAV, u jedné typ 2. Byla potvrzen vyšší výskyt typu 1 BAV, který je typický pro pacientky s TS (*Sachdev et al., 2008*).

Přítomnost buněčné linie 45,X v karyotypu, a to i ve formě mozaiky, staticky významně zvýšila pravděpodobnost výskytu BAV (p=0,05). OR pro přítomnost BAV v celém vyšetřovaném souboru ve srovnání s běžnou populací bylo 208,3 (CI 103,8-418,0) (*p < 0,0001*).

2.4.3.1.2. Vrozené abnormality aortálního oblouku

U jedné pacientky ze 67 (1,5 %) byl zjištěn pravostranný aortální oblouk (v podskupině *45,X), u čtyř (6 %) elongace transverzálního oblouku (dvě v podskupině *45,X, dvě v *M-45,X), u 3 (4,5 %) CoA (dvě v podskupině *45,X, jedna v *M-45,X) a u dvou (3 %) aberantní pravá arteria subclavia (a. lusoria) (jedna v podskupině *45,X, jedna v *M-45,X). Vrozená anomálie aortálního oblouku byla detekovatelná u 10 z 67 dívek a žen (15%), přičemž u všech těchto žen a dívek byla v karyotypu přítomna buněčná linie 45,X (podskupiny *45,X a *M-45,X).

2.4.3.1.3. Dilatace ascendentní aorty

U šesti ze 67 pacientek (9,0 %) byla přítomna signifikantní AoDil. U 5 dívek (2 z podskupiny *45,X, jedna z *M-45,X a dvě z *45,X/SA-X) byl rozměr ascendentní aorty nad 95. percentilem. Jedna žena s CoA s karyotypem 45,X měla ASI na hranici 99. percentilu. Nebyla prokázána závislost ASI na věku vyšetřovaných dívek a žen (Kruskal-Wallis test p=0,37), ani na karyotypu (Kruskal-Wallis test p=0,39) (*Graf 10).*

Graf 10. Korelace mezi karyotypem a ASI (p=0,39) (*ASI – aortic size index*).

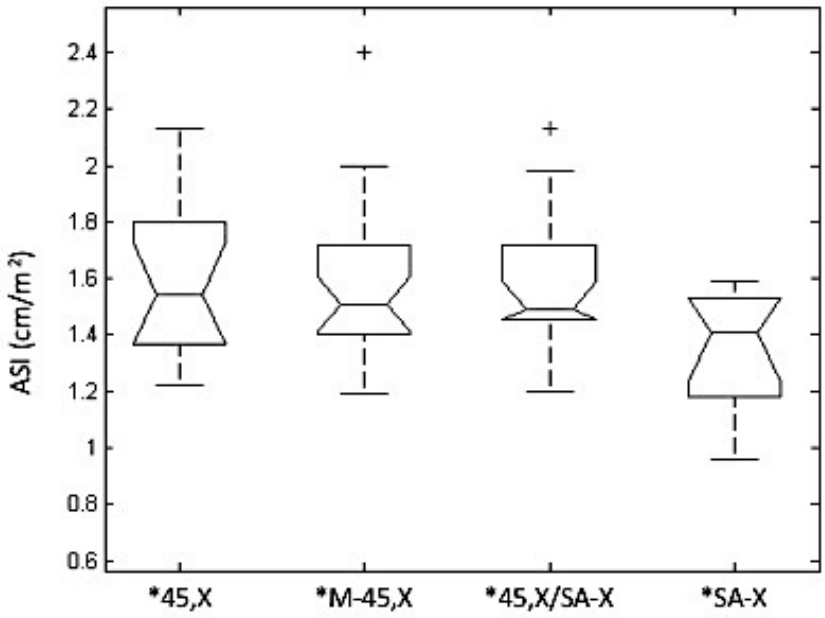

Prokázali jsme závislost ASI na přítomnosti BAV, dívky a ženy s BAV měly signifikantně vyšší ASI než ty s fyziologickou trojcípou aortální chlopní (Wilcoxon p=0,02) (*Graf 11*).

Graf 11. Korelace mezi morfologií aortální chlopně a ASI (p=0,02) (*BAV – bikuspidální aortální chlopeň; TAV – trikuspidální aortální chlopeň, ASI – aortic size index*).

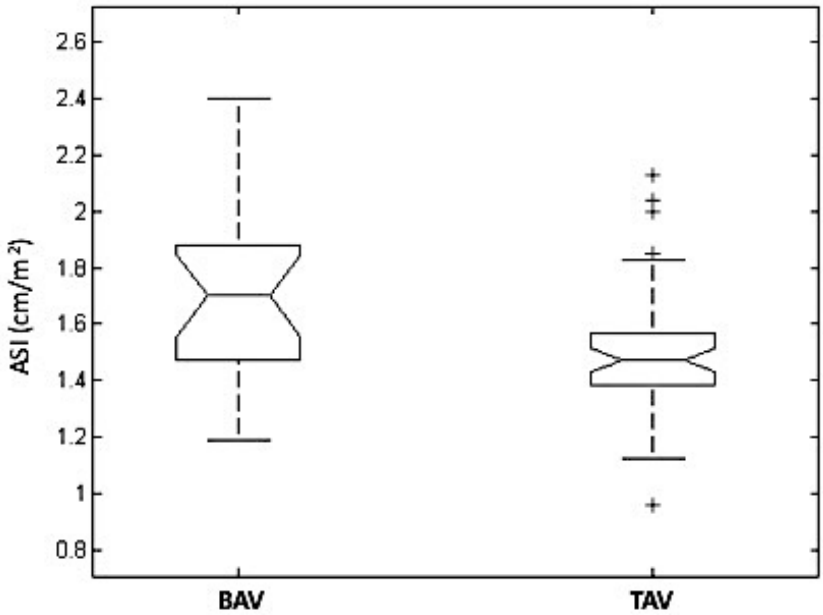

2.4.3.1.4. Vrozené vývojové vady žilního systému

Jako vedlejší nález při MRI vyšetření srdce byla identifikována levostranná horní dutá žíla u čtyř pacientek (6,0 %) (dvě v podskupině *45,X, dvě v *M-45,X) a parciální anomální návrat plicních žil u dvou dívek (3 %) (jedna v podskupině *45,X, jedna v *M-45,X).

2.4.3.2. Výsledky transtorakálního echokardiografického vyšetření

Transtorakálním ECHO vyšetřením bylo diagnostikováno 10 BAV (14,9 %) a 46 trikuspidálních chlopní. U 11 případů se nepodařilo vizualizovat aortální chlopeň a morfologie nebyla stanovena (16,4 %). Při srovnání výsledků vyšetření pomocí MRI a ECHO bylo zjištěno, že ve skupině 10 BAV dle ECHO byla přítomna jedna lehce asymetrická trojcípá aortální chlopeň s normální separací všech tří cípů.

Dále nebyly rozpoznány čtyři parciálně BAV mezi 46 aortálními chlopněmi považovanými za trojcípé dle ECHO. Ve skupině 56 pacientek, u nichž byla pomocí ECHO určena morfologie aortální chlopně, byla vypočtena senzitivita pro detekci BAV 69,2 % a specificita 97,6 %. Nebyla prokázána statisticky významná závislost mezi BMI a senzitivitou ECHO vyšetření pro detekci BAV (p=0,79) (*Graf 12)*.

Graf 12. Vliv BMI na senzitivitu echokardiografického vyšetření při hodnocení morfologie aortální chlopně ve srovnání s MRI (*BMI – body mass index)* (p=0,79)

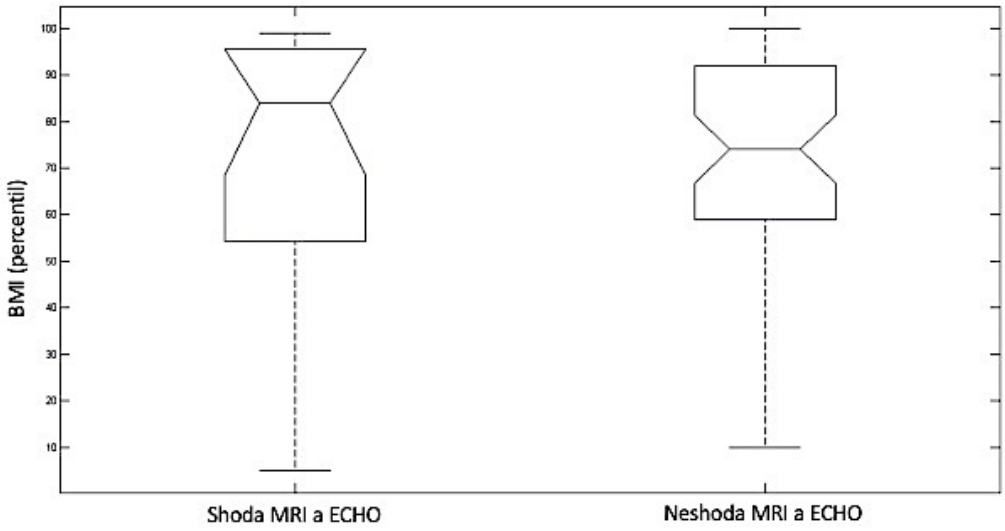

2.5. Diskuze

VSV představují nejčastější vrozené vývojové vady u pacientek s TS. Strmý nárůst výskytu VSV lze přičíst jednak zvýšené pozornosti věnované morfologii aortální chlopně a aortálního oblouku u TS a také výrazně vyšší senzitivitě MRI srdce a velkých cév ve srovnání s transtorakálním ECHO vyšetřením (*Sachdev et al., 2008; Olivieri et al., 2013*). Po začlenění MRI srdce a velkých cév do vyšetřovacího algoritmu u žen s TS došlo k signifikantnímu nárůstu prevalence zejména u BAV (*Gotzsche et al., 1994; Sybert et al., 1998; Ho et a., 2004; Mazzanti et al., 2004; Donadille et al., 2012; Olivieri et al., 2013*). Tento fakt byl potvrzen i v naší studii, která diagnostikovala BAV pomocí ECHO u 14,9 % oproti 28,4 % při implementaci MRI. Podle našich zkušeností není signifikantní rozdíl mezi senzitivitou ECHO a MRI vyšetření dán obezitou, ale primárně špatným akustickým oknem způsobeným atypickým utvářením hrudního koše u nositelek TS. V našem souboru nebyla prokázána korelace mezi hodnotou BMI a senzitivitou ECHO vyšetření.

Genetická příčina vzniku VSV u TS nebyla zatím jednoznačně objasněna ani v běžné populaci, ani u nositelek TS. I když lze dle dostupných údajů předpokládat, že mechanismus vzniku VSV u TS není u všech vad jednotný, klíčovou roli zde pravděpodobně hraje haploinsuficience jednoho nebo více genů v pseudoautozomální oblasti 1 na krátkém raménku chromozomu X (*Boucher et al., 2001*). Asociace lymfedému a vrozených abnormalit aortálního oblouku, z nichž klinicky nejvýznamnější je CoA, vede k předpokladu přímé souvislosti mezi abnormálním utvářením lymfatického systému a vznikem těchto vad (*Clark et al, 1984*). Vzhledem k tomu, že hypotetický *lymfogenní gen* zatím nebyl nalezen, není jasné, zda příčinou vzniku těchto VSV je pouze mechanický útlak výtokového traktu levé komory a utvářejícího se aortálního oblouku lymfedémem v prvním trimestru gravidity nebo zda existuje gen či skupina genů v těsné blízkosti *lymfogenního genu* odpovědná za správné utváření aortálního oblouku. Hypotéza haploinsuficience jednoho nebo více genů na chromozomu X je podporována i výsledky naší studie, v níž měly dvě pacientky ze tří s diagnostikovanou CoA karyotyp 45,X a jedna 45,X/46,XX.

Údaje o familiárním výskytu BAV v běžné populaci a její výrazně vyšší prevalenci v mužské populaci naopak naznačují možnou multifaktoriální dědičnost s neúplnou penetrancí a výraznou variabilitou fenotypu (*Cripe et al., 2004*). Dle recentních údajů by vysoká prevalence BAV u nositelek TS mohla souviset se zvýšenou senzitivitou k mutacím genů *SLC2C3*, *SLC2A14* a *NANOGP* na krátkém raménku chromozomu 12 (*Prakash et al., 2016*). Důvodem by mohla být ztráta protektivního vlivu blíže nespecifikovaného genu nebo skupiny genů na chromozomu X, které za fyziologických okolností nepodléhají X inaktivaci a vyžadují tedy pro svou správnou funkci přítomnost obou alel. V souladu

s touto hypotézou výsledky naší studie potvrdily, že nejvyšší riziko BAV je asociováno s karyotypem 45,X, přičemž ztráta jednoho chromozom X i v části somatických buněčných linií u mozaikových karyotypů TS statisticky významně zvyšuje prevalenci BAV.

Specifické postavení při hodnocení kardiovaskulárního rizika u nositelek TS s BAV má přesné hodnocení morfologie aortální chlopně, zejména klasifikace podle místa fúze aortálních cípů (*Schaefer et al., 2008*). Bylo pozorováno, že v běžné populaci je morfologie typu 1 (antero-posteriorní konfigurace s fúzí pravého a levého koronárního cípu) častěji asociována s VSV postihujícími levé srdce (CoA) ve srovnání s typem 2 (pravo-levá konfigurace s fúzí pravého koronárního a nekoronárního cípu), který je spojen spíše s patologií aortální chlopně samotné (*Fernandes et al., 2004*). V obecné populaci je popisována časnější manifestace dysfunkce aortální chlopně (aortální stenóza a regurgitace) již v dětském věku u typu 2 ve srovnání s typem 1, který se hemodynamicky projevuje zpravidla až v dospělosti (*Calloway et al., 2011*). U pacientů s BAV s morfologií typu 1 je oproti tomu častější dilatace aortálního bulbu a ascendentní části aorty (*Jassal et al, 2009*).

V autoptické studii zkoumající morfologii bikuspidální aortální chlopně u 28 plodů s karyotypem 45,X byla nalezena morfologie typu 2 u 39 % fetů ve srovnání s 5-18 % v postnatálním období (*Sachdev et al., 2008; Mortensen et al., 2011*). Zdá se tedy, že morfologie typu 2 má ve fetálním období vyšší riziko intrauterinního úmrtí (*Engelen et al., 2014*) a tento nález by mohl vysvětlením pro signifikantně vyšší výskyt morfologie 1 (82-95 %) v postnatální populaci TS ve srovnání s populací běžnou (65 - 80%) (*Fernandes et al., 2004; Schaefer et al., 2008*). Ve shodě s výše uvedenými daty potvrdila naše studie predominanci morfologie typu 1 v našem souboru.

Morfologie BAV by se mohla stát v budoucnu součástí algoritmu pro stratifikaci individuálního kardiovaskulárního rizika u pacientek s TS. Pokud se potvrdí výše uvedené rozdíly ve výskytu přidružených vad u BAV typu 1 a 2, měly by být ženy s BAV morfologie typu 1 sledovány zejména s ohledem na riziko AoDil a DisAo, což by mělo být zohledněno například ve frekvenci kontrolních MRI vyšetření hrudní aorty. Naopak u žen s BAV typu 2 by měla být pozornost více zaměřena na patologii aortální chlopně a rozvoj aortální stenózy a regurgitace.

Nevyřešenou otázkou zůstává genetická příčina rozdílné morfologie u BAV. Vhledem k tomu, že v rodinách s familiárním výskytem BAV byla popsána pouze 76% konkordance typu BAV u různých členů téže rodiny (*Calloway et al., 2011*), je nutno vzít do úvahy i vliv epigenetických mechanismů, hemodynamických změn ve fetálním období a spolupůsobení genů nacházejících se mimo chromozom X.

Limitací naší studie je malý počet pacientek s TS v jednotlivých podskupinách, zejména ve velmi heterogenní skupině strukturálních abnormalit chromozomu X. Pro přesnou lokalizaci genů zodpovědných za vysoký výskyt VSV jsou právě pacientky se strukturální abnormalitou chromozomu X ideálním modelem. Dále mohou být výsledky ovlivněny případnou variabilitou cytogenetických nálezů v různých tkáních, protože stupeň mozacismu v lymfocytech periferní krve nezbytně nemusí korelovat s cytogenetickým nálezem v myokardu (*Miguel-Neto et al., 2016*).

2.6. Závěr a perspektivy dalšího výzkumu

VSV představují zásadní rizikový faktor pro předčasnou kardiovaskulární morbiditu a mortalitu u žen a dívek s TS. V posledním desetiletí se stala nejvíce diskutovanou otázkou genetická příčina VSV a korelace karyotypu a kardiovaskulárního rizika. Snahou kardiologů zabývajících se touto problematikou je postupná individualizace kardiologické péče o nositelky TS mimo jiné podle typu chromozomální odchylky.

Předmětem dalšího klinického výzkumu na tomto poli jsou především následující oblasti:

1. Stanovení prevalence VSV u nositelek TS a stratifikace jejich kardiovaskulárního rizika v závislosti na karyotypu.
2. Identifikace rizikových faktorů pro disekci aorty ve vztahu ke konkrétnímu karyotypu.
3. Porovnání senzitivity cytogenetického vyšetření z jednotlivých zárodečných listů (ektoderm, endoderm a mesoderm) pro stanovení kardiovaskulárního rizika u pacientek s chromozomální mozaikou.
4. Potvrzení nebo vyvrácení teorie skrytého mozaicismu u nositelek karyotypu 45,X.
5. Zhodnocení vlivu genomického imprintingu na kardiovaskulární riziko.

Tyto otázky budou řešeny rámci projektu financovaného z Veřejné soutěže Ministerstva zdravotnictví pro léta 2017-2020 č. 17-29111A *Klíčová role karyotypu při stratifikaci rizika předčasné kardiovaskulární morbidity a mortality u žen s Turnerovým syndromem.*

V České republice je dále nezbytné vypracovat a předložit ke schválení

příslušným odborným společnostem (Česká kardiologická společnost, Česká endokrinologická společnost ČLS JEP, Česká gynekologicko a porodnická společnost ČLS JEP a Společnost lékařské genetiky a genomiky ČLS JEP) doporučení pro celoživotní kardiologické sledování nositelek TS od dětství po dospělost a rovněž doporučený postup pro kardiologické vyšetření před jakoukoliv plánovanou graviditou žen s TS a algoritmus kardiologické péče o těhotnou. Důležitý předpoklad pro zlepšení prognózy těchto žen a dívek představuje centralizace pacientek na specializovaná pracoviště, která dokáží zajistit komplexní multidisciplinární péči včetně kardiologické od dětství až po dospělost.

3. SEZNAM POUŽITÝCH ZKRATEK

ABPM	24-hodinové ambulantní monitorování krevního tlaku
AH	arteriální hypertenze
AoDil	dilatace hrudní aorty
AoV	aortální chlopeň
AscAo	ascendentní aorta
AscAo/DescAo ratio	poměr průměru ascendentní a descendentní aorty na úrovni pravé větve plicnice
BAV	bikuspidální aortální chlopeň
BMI	body mass index (kg/m^2)
CI	confidence interval (interval spolehlivosti)
CoA	koarktace aorty
DescAo	descendentní aorta
DisAo	disekce aorty
ECHO	echokardiografické vyšetření
ETA	elongace transverzální části aortálního oblouku
HLHS	syndrom hypoplastického levého srdce
IVF	*in-vitro* fertilizace
LSVC	perzistující levostranná horní dutá žíla
MRI	magnetická rezonance
OR	odds ratio
PAR	pseudoautozomální oblast
PAPVD	parciální anomální návrat plicních žil
RR	relativní riziko
RH	růstový hormon
SMR	standardizovaná mortalita
TS	Turnerův syndrom
VSV	vrozené srdeční vady
*M-45,X	podskupina pacientek s mozaikou 45,X/46,XX nebo 45,X/46,XY

*SA-X	podskupina pacientek se strukturální abnormalitou chromozomu X
*45,X	podskupina pacientek s karyotypem 45,X
*45,X/SA-X	podskupina pacientek s mozaikou 45,X a SA-X

3. PUBLIKACE SOUVISEJÍCÍ S TÉMATEM HABILITAČNÍ PRÁCE

Eva Klásková*, Jiřina Zapletalová, Sabina Kaprálová, Marta Šnajderová, Jan Lebl, Zbyněk Tüdös, Jan Pavlíček, Jana Černá, Vladimír Mihál, Veronika Stará and Martin Procházka

Increased prevalence of bicuspid aortic valve in Turner syndrome links with karyotype: the crucial importance of detailed cardiovascular screening

DOI 10.1515/jpem-2016-0301
Received July 30, 2016; accepted January 9, 2017

Abstract

Background: Bicuspid aortic valve (BAV) represents one of the strongest risk factors for aortic dissection in Turner syndrome (TS). An exact relation between the occurrence of BAV and a particular karyotype has not been established yet. The aim of this study was to determine the association between karyotype and prevalence of BAV.

Methods: Sixty-seven TS patients aged between 6.6 and 32.5 years underwent cardiac magnetic resonance imaging (MRI) study. They were divided into four cytogenetic subgroups – 45,X karyotype (n = 27); 45,X/46,XX mosaicism (n = 17); structural abnormalities of the X chromosome (n = 10); and 45,X/structural abnormality of the X chromosome mosaicism (n = 13). Prevalence of BAV and odds ratio (OR) compared with the general population in the whole study group, and statistical comparison of prevalences of BAV among the individual subgroups were determined.

Results: Prevalence of BAV in the whole study group was established as 28.4% [OR 208.3 (95% CI – 103.8–418.0); p-value < 0.0001]. Individuals with 45,X karyotype had the highest prevalence of BAV – 40.7%, p-value < 0.0001. Presence of any 45,X cell line in karyotype significantly predisposed to BAV (p-value = 0.05).

Conclusions: The 45,X karyotype is associated with the highest prevalence of BAV. Also, the presence of the 45,X cell line in any mosaic karyotype increases the probability of BAV.

Keywords: aortic dissection; bicuspid aortic valve; karyotype; magnetic resonance imaging; turner syndrome.

Introduction

Turner syndrome (TS), the only monosomy compatible with postnatal life, is one of the most common chromosomal aberrations with the prevalence of 1 per 2,500 live-born females [1]. Congenital heart defects (CHD) affect approximately 50% of individuals with TS which contributes to an overall increased mortality [2–4]. Life-threatening cardiovascular complications such as dissection and rupture of the aorta reduce life expectancy by 13 years compared with the general population [1].

Although the chromosomal locus for CHD has not been established yet, multiple studies proposed a possible correlation between CHD prevalence and a particular karyotype [5]. Our study investigated the prevalence of BAV in a cohort of patients with TS divided into subgroups according to the karyotype. In the effort to achieve an optimal sensitivity, both transthoracic echocardiography (ECHO) and magnetic resonance imaging (MRI) were chosen as diagnostic tools.

***Corresponding author: Eva Klásková,** MD, PhD, Department of Paediatrics, University Hospital Olomouc and Faculty of Medicine and Dentistry, Palacky University Olomouc, I. P. Pavlova 6 Street, Olomouc, 77200, Olomouc, Czech Republic,
Phone: + 420 58 585 4449, Fax: + 420 585 85 2505,
E-mail: klaskove@gmail.com
Jiřina Zapletalová; Sabina Kaprálová and Vladimír Mihál: Department of Paediatrics, University Hospital Olomouc and Faculty of Medicine and Dentistry, Palacky University Olomouc, Olomouc, Czech Republic
Marta Šnajderová, Jan Lebl and Veronika Stará: Department of Paediatrics, 2nd Faculty of Medicine, Charles University in Prague and University Hospital Motol, Prague, Czech Republic
Zbyněk Tüdös: Department of Radiology, University Hospital Olomouc and Faculty of Medicine and Dentistry, Palacky University Olomouc, Olomouc, Czech Republic
Jan Pavlíček and Jana Černá : Department of Paediatrics, University Hospital Ostrava and Faculty of Medicine, University of Ostrava, Ostrava, Czech Republic
Martin Procházka: Department of Medical Genetics, University Hospital Olomouc and Faculty of Medicine and Dentistry, Palacky University Olomouc, Olomouc, Czech Republic

Authenticated | klaskove@gmail.com author's copy
Download Date | 2/26/17 11:45 AM

Materials and methods

This was a prospective cross-sectional study of a cohort of 67 girls with TS from three centers. All patients underwent cardiac MRI study and transthoracic two-dimmensional ECHO focused on aortic valve morphology over a 6-year period from 2009 to 2014. The study was approved by the Ethics Committees of all three participating centers. The patients were enrolled in the study after giving informed consent signed either by themselves or their parents.

Subjects

All the study participants met the following inclusion criteria: the diagnosis of TS based on the karyotype from peripheral blood lymphocytes; the ability to undergo cardiac MRI without sedation; and the absence of any other general contraindications to MRI (e.g. presence of metallic material, claustrophobia, etc.). Cytogenetic analysis of at least 30 metaphases was done. TS girls with a minor mosaicism below 5% of the pathological cell line were not included.

Using the growth charts from The National Institute of Public Health of the Czech Republic [6], the patients' body height and body mass index (BMI) were compared with the normal morphometric measurements for the Czech general population.

Cardiovascular magnetic resonance imaging study

Magnetic resonance imaging (MRI) was used in all participants in order to reach the optimal visualization of the aortic valve morphology. All examinations were performed on the 1.5 Tesla whole-body MRI scanner (Magnetom Avanto, Siemens, Erlangen, Germany) in one of the three participating centers. All MRI studies were reread by an expert radiologist (Dr. Tüdös).

The MRI study included the breath-hold ECG-gated cine sequences of the heart in standard cardiac planes. Aortic valve morphology (AVM) was performed in all patients by MRI study using the through-plane cine sequence, which was achieved within a five to six breath hold. The aortic valve morphology (Figures 1–3) was examined in systole as the raphe in the larger leaflet of bicuspid valve may simulate a trileaflet valve in a closed position in diastole. BAV was determined as a partial or complete fusion of two cusps, with or without a central raphe, resulting in either a partial or complete absence of a functional commissure between fused leaflets.

Further, BAV was classified as:

- Type 1 when there was congenital fusion of the right and left coronary cusp (i.e. anterior posterior BAV);
- Type 2 when there was congenital fusion of the right and non-coronary cusp (i.e. right-left BAV); or
- Type 3 when there was congenital fusion of the non-coronary and left coronary cusp [7].

Ascending aorta diameter was measured by MRI on the axial T1-weighted images at the level of the origin of the right pulmonary artery. The upper normal limit of the ascending aortic diameter normalized to body surface area, i.e. aortic size index (ASI), was defined as 2.0 cm/m² [8].

Figure 1: Magnetic resonance image of the aortic valve showing normal tricuspid valve in systole.
A, aortic valve.

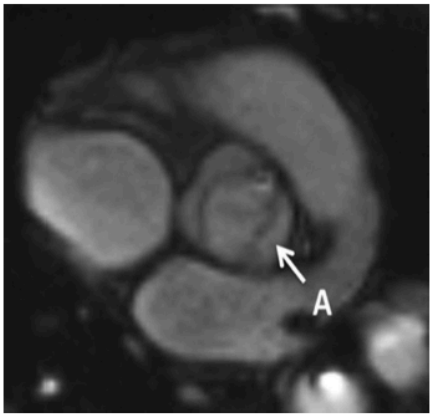

Figure 2: Magnetic resonance image of the aortic valve showing anatomically bicuspid aortic valve in systole.
A, aortic valve.

Echocardiography

Standardized complete two-dimensional and Doppler transthoracic echocardiograms were obtained in all participants using commercially available Philips HD15 Ultrasound system (Philips Healthcare, Best, The Netherlands). Standard views were taken in accordance with the American Society of Echocardiography

Authenticated | klaskove@gmail.com author's copy
Download Date | 2/26/17 11:45 AM

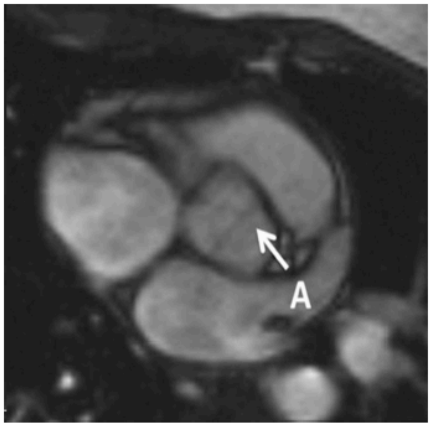

Figure 3: Magnetic resonance image of the aortic valve showing partially bicuspid aortic valve in systole (incomplete fusion of the left and right cusps is indicated by arrow).
A, aortic valve.

guidelines [9]. AVM was examined in both systole and diastole in the parasternal short-axis view, and described in the same way as at the MRI study.

Statistical analysis

Prevalences of BAV was expressed as a percentage. The results of the statistical tests were represented by p-value. The level of significance was set at 5%. OR for BAV to compare with the general population was calculated both in the whole study group and four individual subgroups. The differences between the prevalence of BAV in TS patients' groups and the general population were tested using Fisher's exact test (two-sided) with the level of statistical significance of 5%. As the prevalence of BAV in the general population has not been determined by MRI yet, the statistical analysis was based on the prevalence established by ECHO in female neonates (e.g. 1.9 out of 1000 females) [10].

The correlation between age, karyotype, presence of BAV, and aortic diameter normalized to body surface area was tested as well. All the tests were performed in R Statistical Software version 2.15.3 (Vienna, Austria). For categorical data, independence among the four subgroups was tested by means of the Fisher exact (factorial) test. The Kruskal-Wallis test was used for continuous variables.

Results

Subjects characteristics

Our study group consisted of 67 TS patients. Based on the karyotype, patients were divided into four following subgroups: 45,X karyotype (*45,X) – 27 patients (40.3%); 45,X/46,XX mosaicism (*M-45,X) – 17 patients (25.4%); structural abnormalities of the X chromosome (*SA-X) – 10 patients (14.9%), and 45,X/structural abnormality of the X chromosome mosaicism (*45,X/SA-X) – 13 patients (19.4%). In the *M-45,X group, the percentage of 45,X cell line in karyotype ranged between 5 and 96% (median 42%). The distribution of the patients according to karyotype analysis is demonstrated in Table 1.

Table 1: Distribution of patients according to karyotype analysis.

Numeric (n = 44)		n (%)
45,X (*45,X)	45,X	27 (40.3)
45,X/46,XX (*M-45,X)	45,X/46,XX	17 (25.4)
Structural (*SA-X) (n = 10)	46,X,i(Xq)	3 (4.5)
	46,X,del(Xp)	3 (4.5)
	46,X, + mar	2 (3.0)
	46,X,idic(Y)	1 (1.5)
Numeric/Structural (*45,X/SA-X) (n = 13)	45,X/46,X,i(Xq)	7 (10.5)
	45,X/46,X, + mar	3 (4.5)
	45,X/46,X,r(X)	1 (1.5)
	45,X/46,Xdel(Xp)	1 (1.5)
	45,X/46,X,idic(Y)	1 (1.5)

The clinical characteristics of the study participants are summarized in Table 2. The median age at the time of TS diagnosis in the whole study group was 7.3 years (range from 0.1 to 16.5 years). The median ages in particular subgroups were 6.0, 6.0, 9.5 and 9.2 for the subgroups *45,X, *M-45,X, *45,X/SA-X, and *SA-X, respectively. A significant difference in the age at diagnosis among individuals in groups identified as patients in the *45,X and *M-45,X groups was significantly younger ($p = 0.025$). Patients with BAV and normal tricuspid aortic valve (TAV) did not differ in the age at diagnosis. The median age of all patients involved in the cardiac MRI study was 14.0 years (range from 6.6 to 32.5 years).

The median of the standard deviation (SD) of height in all the participants was – 1.92 (range from – 3.89 to – 0.24), and the median of SD of BMI was 0.64 (range from – 1.86 to 3.45) when compared to the general female population. No significant difference in height and body mass was found among the four subgroups. Still, patients in the *SA-X group show a tendency toward higher BMI values. This trend does not indicate any statistical significance ($p = 0.1$) possibly because of its small sample size.

A two-sided rank sum test of the null hypothesis was performed such that the height and BMI in the BAV and non-BAV groups originate in identical (continuous) distributions with equal medians, compared to the alternative of having equal medians. The test is equivalent to a

Authenticated | klaskove@gmail.com author's copy
Download Date | 2/26/17 11:45 AM

Table 2: Clinical characteristics of patients according to the karyotype.

Karyotype	Patients, n	Age of diagnosis (years)[a]	Height (SD)[a]	BMI (SD)[a]
*45,X	27	5.67 ± 4.69 (0.10 – 16.50)	– 1.86 ± 0.81 (– 3.53 – 0.14)	0.77 ± 1.26 (– 1.86 – 3.45)
*M-45,X	17	5.81 ± 4.85 (0.10 – 15.50)	– 1.71 ± 0.94 (– 3.89 – 0.24)	0.48 ± 0.87 (– 1.23 – 2.45)
*SA-X	10	8.60 ± 4.10 (0.95 – 14.00)	– 2.33 ± 0.82 (– 3.38 to – 0.38)	1.54 ± 1.03 (– 0.34 – 3.29)
*45,X/SA-X	13	9.89 ± 4.09 (0.20 – 14.00)	– 2.27 ± 1.04 (– 3.85 to – 0.77)	0.54 ± 1.11 (– 0.11 – 2.50)
Total	67	6.96 ± 4.90 (0.10 – 16.50)	– 1.97 ± 0.93 (– 3.89 – 0.24)	0.77 ± 1.77 (– 1.86 – 3.45)

[a]Data are given as mean ± SD (range).

Mann-Whitney U-test. No relation between the above-mentioned parameters and the presence of the BAV was detected.

All participants were treated for the short stature with recombinant human growth hormone, or they had had this therapy in their medical history. Seven girls developed spontaneous puberty (median age at the time of study – 14.0 years; range 12.9–17.8). This subgroup consisted of four individuals from *M-45,X group, two from *45,X/SA-X group, and one from *SA-X group. Out of the remaining 60 patients without spontaneous pubertal development, 38 individuals received estrogen-progestin replacement treatment (median age at the time of study 17.7 years; range 13.1–32.53), while the rest of the 22 girls have not been not treated up-to-date (median age at the time of study – 15.25 years; range 6.6–19.8).

Cardiovascular magnetic resonance imaging study

Based on MRI, BAV was found in 19 out of 67 study group patients (28.4 %) (Table 3). Individuals with 45,X karyotype had the highest prevalence of BAV (40.7%). Among four patients with BAV in *45,X/SA-X subgroup, two of them had isochromosome X cell lines, and two had marker chromosome cell lines as a part of their karyotype. The prevalence of BAV was significantly higher in the subgroups with any 45,X cell line in the karyotype (e.g. *45,X, *M-45,X, *45,X/SA-X) to compare with subgroups without this line (e.g. *SA-X) ($p = 0.05$) which implies that the presence of the 45,X cell line in mosaic karyotype increases the probability of BAV. Therefore, TS emerged as a definite risk factor of BAV with adjusted OR of 208.3 [103.8 – 418.0] compared with the general female population ($p < 0.0001$).

Four out of these BAVs had no visible raphe (21%), and of the patients, fifteen were functionally bicuspid with partial or complete fusion of two aortic valve leaflets along the raphe. Partially fused aortic valve was noted in four out of the 19 BAVs (21%). Type 1 of BAV, i.e. anterior-posterior configuration was described in 14 out of 19 BAVs (74%), 8 out of 11 in *45,X group (73%), 3 out of 4 in *M-45,X group (75%), and 3 out of 4 in *45,X/SA-X group (75%). Type 1 was associated with Coarctation of the aorta (CoA) in two out of three individuals. Type 2 of BAV, i.e. right-left configuration was identified in the remaining five BAVs (26%). Congenital fusion of the non-coronary and left coronary cusp was not present in any patient. All three cases with CoA identified on MRI were associated with BAV, two having anterior-posterior (Type 1), and one having right-left configuration (Type 2). Two patients had 45,X, and one 45,X/46,XX karyotype.

A significant ascending aorta dilation defined as ASI > 2.0 cm/m² was proved in 6 out of 67 individuals (9.0%) (three in *45,X, one in *M-45,X, and two in *45,X/SA-X subgroup), in one patient with ASI 2.4 cm/m² being associated with CoA. Correlation between age and ASI was low (the Spearman non-parametric correlation

Table 3: Morphology of the aortic valve based on the MRI study in individual subgroups according to the karyotype.

Karyotype	Patients, n	BAV, n	Prevalence of BAV, %	Morphology of BAV		[a]OR for BAV (95% CI)	p-Value
				Type 1 (number)	Type 2 (number)		
*45,X	27	11	40.7	8 (73%)	3 (27%)	361.8 (148.6–881.0)	
*M-45,X	17	4	23.5	3 (75%)	1 (25%)	161.9 (48.4–541.8)	
*SA-X	10	0	0.0	0	0		
*45,X/SA-X	13	4	30.7	3 (75%)	1 (25%)	233.9 (66.3–825.4)	
Total	67	19	28.4	14 (74%)	5 (26%)	208.3 (103.8–418.0)	< 0.0001

[a]OR for BAV if compared with the general female population [10].

Authenticated | klaskove@gmail.com author's copy
Download Date | 2/26/17 11:45 AM

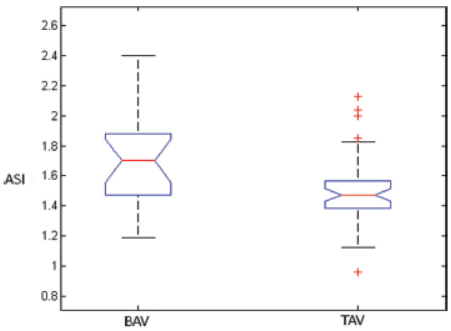

Figure 4: Correlation between the aortic valve morphology and ascending aorta diameter (p-value = 0.02).
TAV, tricuspid aortic valve; BAV, bicuspid aortic valve; ASI, aortic size index (cm/m²).

coefficient was – 0.08) and insignificant. The breakdown of ASI according to karyotype reveals that *SA-X subgroup has slightly lower values of ASI; however, the effect does not reach significance (Kruskal-Wallis test p-value of 0.37), possibly due to the low number of patients in this subgroup. On the other hand, ASI was significantly dependent on the presence of the BAV. Individuals with the normal TAV had significantly lower ASI values than those with BAV (Wilcoxon p-value = 0.02) (Figure 4).

The aortic arch was described as left-sided in 66 out of 67 participants, and right-sided in one patient in the *45,X subgroup (1.5%). The most common aortic arch anomaly was elongation of the transverse arch in four individuals (6.0%) (two in *45,X, and two in *M-45,X subgroup) followed by CoA in three patients (4.5%) (two in *45,X, and one in *M-45,X subgroup) and aberrant right subclavian artery in two individuals (3.0%) (one in *45,X and one in *M-45,X subgroup). Coarctation of the aorta was set in three out of 19 patients with BAV.

A previously asymptomatic persistent left superior vena cava was found in four patients (6.0%) (two in *45,X, one in *M-45,X, and one in *45,X/SA-X subgroup). Partial anomalous pulmonary vein return was set in two individuals (one in *45,X, and one in *M-45,X), both from the right upper lobe to the left brachiocephalic vein.

Echocardiography

Transthoracic ECHO assigned AVM as follows: 46 TAVs, 10 BAV (prevalence = 14.9%), 11 non-visualized. To compare MRI and ECHO results, one mild asymmetrical TAV without any visible cusps fusion was present in ten cases with probable BAV according to ECHO; further, using MRI, four partial BAVs were diagnosed in 46 cases with probable tricuspid valve. To summarize, the aortic valve morphology could not be established in 16.4% of echocardiographic studies attributable to inadequate views. Calculating sensitivity and specificity of transthoracic ECHO for BAV identification in the remaining subgroup of 56 individuals with satisfactory visualized aortic valve only, sensitivity of 69.2%, and specificity of 97.6% were determined. The variability of both sensitivity and specificity of ECHO among four subgroups according to karyotype did not reach any statistical significance due to its small sample size.

Discussion

Prevalence of BAV in the general population had been estimated between 1%–2% for a long time but these data were based on earlier necropsy studies [11, 12] only. On the contrary, recent large epidemiologic studies based on a prospective echocardiographic investigation of an otherwise healthy non-selected population of neonates and school children have determined significantly lower prevalence of BAV in the general population ranging from 0.46 to 0.5% [10, 13], whereas BAV was found in 1.9–2.4 out of 1000 females [10, 13]. A significant male predominance of approximately 3 : 1 was confirmed.

In the population, the detection rate of BAV in TS individuals has increased from 12% to 36% in connection with the recent implementation of cardiac MRI into diagnostics algorithm for patients with TS [14–23]. BAV has been noticed to be the most frequent CHD in TS patients, and any CHD is now being diagnosed in up to 50% of TS patients by MRI [14, 24, 25]. The increasing prevalence of BAV reported from recent studies could be explained by a less favorable sensitivity of ECHO in comparison to MRI. This is fully in line with results of our study as the prevalence of BAV based on ECHO was substantially lower than the prevalence obtained by MRI (14.0% vs. 28.4%). In accordance with recent studies, the predominance of the fusion of left and right coronary leaflet (Type 1) in abnormal aortic valves was confirmed [19, 21]. In our opinion, the difference between the sensitivity of ECHO and MRI is primary attributed to a poor acoustic window caused by atypical chest architecture rather than to obesity since the correlation of BMI with the sensitivity of transthoracic ECHO for BAV detection was not identified in our study group. Therefore, using MRI to classify AVM practically eliminates potential bias from inadequately imaged abnormal valves.

Authenticated | klaskove@gmail.com author's copy
Download Date | 2/26/17 11:45 AM

Current knowledge on the genetics of BAV in both the general and TS population remains rather limited; nevertheless, genetic studies based on familial cases of BAV in the general population suggest multifactorial inheritance with reduced penetrance and variable phenotypes [26]. In contrary, haploinsufficiency of the so-called lymphogenic gene in the pseudoautosomal region 1 (PAR 1) of the X chromosome was suggested by Clark as a hypothetical cause of CHD in TS [27]. Another suggested explanation was that the association between lymphedema and BAV is caused by haploinsufficiency of two independent genes located close together on the X chromosome whereas Xp 11.4 locus in PAR 1 on the short arm of the X chromosome has been proposed as so-called critical area responsible for the formation of CHD [28]. Further study showed in line with this hypothesis that the prevalence of BAV and CoA in patients with deletion of the short arm of the X chromosome is comparable with its prevalence in patients with 45,X karyotype [29].

Bearing in mind the fact that the prevalence of BAV is much higher in TS females with 45,X karyotype (>30 %) and 46,XY males (2%) than in 46.XX healthy women (0.5%), reduced dosage of X chromosome gene(s) that escape X inactivation contributes with a high degree of probability to BAV due to the combination of the two genetic "hits": copy variation of X chromosome gene(s) and other autosomal variants affecting cardiac development. A recent study reported the significant association of BAV, CoA, and aortic dissection in TS with polymorphic duplications that included three genes in 12p13.31, *SLC2C3*, *SLC2A14*, and *NANOGP1*. These results seem to point to the conclusion that TS women are sensitized to second genetic "hits" which contribute to the increased prevalence of the left-sided cardiac lesions [30]. Accordingly, our data reaffirmed the highest prevalence of BAV and CoA in 45,X karyotype. Furthermore, they indicated the key role of 45,X cell line in mosaic karyotypes in defective cardiovascular development.

The BAV showed to be one of the most important risk factors both for aortic dilation and dissection. Isolated BAV was found in 27%, and BAV together with CoA in 18% of cases in a study group of 51 TS patients who underwent cardiac examination prior to aortic dissection [3]. In another study group of 20 TS individuals with aortic dissection, isolated BAV was detected in 70% of TS women; BAV with CoA in 20% of patients; and BAV with interruption of aortic arch in 5% of the females involved [2]. As far as the karyotype is concerned, the highest risk for aortic dissection was found in 45,X individuals [4]. Our results confirmed that the highest risk for ascending aorta dilation was in individuals with BAV which means those with the presence of any 45,X cell line in their karyotype.

An important limitation of this study was the small number of subjects involved, especially in the very heterogeneous subgroup with structural abnormality of the X chromosome. Further, the authors are aware of the fact that the proportion of different cell lines in the karyotype based on peripheral blood does not necessarily represent the karyotype in different tissues of the body; in this case, in the cardiovascular tissue [31]. Despite this limitation, our results confirmed the highest risk for BAV in patients with 45,X karyotype (p-value < 0.0001). Moreover, our study indicated that the presence of the 45,X cell line in mosaic TS individuals is also associated with the increased prevalence of BAV. Using cardiac MRI in all study participants has guaranteed the reliability of the obtained data even in individuals with aortic valve poorly visualized on ECHO. The significant difference in prevalences of BAV obtained by MRI and by transthoracic ECHO in our study group clearly corresponds to the data from previous transthoracic echocardiographic studies [17, 22, 23], and refers to the need to include MRI into a diagnostic algorithm for CHD detection in all TS patients.

Conclusions

To conclude, the prevalence of BAV is strongly influenced by a particular karyotype, and the presence of any 45,X cell line in mosaic karyotype increases the probability of BAV. Cytogenetic evaluation should be included in cardiovascular risk stratification in TS individuals. Such an approach enables the identification of the highest risk patients and subsequent individualization of their cardiovascular monitoring, which significantly improves their prognosis. As the high frequency of inadequate and discrepant echocardiographic studies has been shown not only in our study, we propose a routine use of cardiac MRI for AVM visualization in all TS individuals in order not to miss the partial BAV.

Acknowledgments: The authors are very grateful to Dr. Věra Lánská from Department of Statistics, Institute for Clinical and Experimental Medicine, Prague, Czech Republic for the statistical consultation.

Author contributions: All the authors have accepted responsibility for the entire content of this submitted manuscript and approved submission. EK participated in the design and coordination of the study, carried out the chart review, performed echocardiographic studies, and drafted the manuscript. JZ, MŠ, JČ conceived of the study, participated in its design and coordination, and helped to draft the manuscript. ZT reread all MRI studies. JP, VS performed

Authenticated | klaskove@gmail.com author's copy
Download Date | 2/26/17 11:45 AM

echocardiographic studies SK assisted in data collection. JL, VM assisted in the chart review. MP participated in the study design, genetic consultations, data interpretation.
Research funding: None declared.
Employment or leadership: None declared.
Honorarium: None declared.
Competing interests: The funding organization(s) played no role in the study design; in the collection, analysis, and interpretation of data; in the writing of the report; or in the decision to submit the report for publication.

References

1. Stochholm K, Juul S, Juel K, Naeraa RW, Gravholt CH. Prevalence, incidence, diagnostic delay, and mortality in Turner syndrome. J Clin Endocrinol Metab 2006;91:3897–902.
2. Carlson M, Airhart N, Lopez L, Silberbach M. Moderate aortic enlargement and bicuspid aortic valve are associated with aortic dissection in Turner syndrome: report of the International Turner syndrome aortic dissection registry. Circulation 2012;126:2220–6.
3. Carlson M, Silberbach M. Dissection of the aorta in Turner syndrome: two cases and review of 85 cases in the literature. J Med Genet 2007;44:745–9.
4. Gravholt CH, Landin-Wilhelmsen K, Stochholm K, Hjerrild BE, Ledet T, et al. Clinical and epidemiological description of aortic dissection in Turner's syndrome. Cardiol Young 2006;16:430–6.
5. Mortensen KH, Andersen NH, Gravholt CH. Cardiovascular phenotype in Turner syndrome--integrating cardiology, genetics, and endocrinology. Endocr Rev 2012;33:677–714.
6. Bláha P, Vignerová J, Riedlová J, Kobzová J, Krejčovský L. Sixth all-state anthropology investigation of children and youth 2001. Čes-slov Pediat 2003;58:766–70.
7. Schaefer BM, Lewin MB, Stout KK, Gill E, Prueitt A, et al. The bicuspid aortic valve: an integrated phenotypic classification of leaflet morphology and aortic root shape. Heart 2008;94:1634–8.
8. Matura LA, Ho VB, Rosing DR, Bondy CA. Aortic dilatation and dissection in Turner syndrome. Circulation 2007;116:1663–70.
9. Schiller NB, Shah PM, Crawford MH, DeMaria A, Devereux RB, et al. Recommendations for quantitation of the left ventricle by two-dimensional echocardiography. American Society of Echocardiography Committee on Standards, Subcommittee on Quantitation of Two-Dimensional Echocardiograms. J Am Soc Echcardiograr 1989;2:358–67.
10. Tutar E, Ekici F, Atalay S, Nacar N. The prevalence of bicuspid aortic valve in newborns by echocardiographic screening. Am Heart J 2005;150:513–5.
11. Roberts WC. The congenitally bicuspid aortic valve. A study of 85 autopsy cases. Am J Cardiol 1970;26:72–83.
12. Siu SC, Silversides CK. Bicuspid aortic valve disease. J Am Coll Cardiol 2010;55:2789–800.
13. Basso C, Boschello M, Perrone C, Mecenero A, Cera A, et al. An echocardiographic survey of primary school children for bicuspid aortic valve. Am J Cardiol 2004;93:661–3.
14. Ho VB, Bakalov VK, Cooley M, Van PL, Hood MN, et al. Major vascular anomalies in Turner syndrome: prevalence and magnetic resonance angiographic features. Circulation 2004;110: 1694–700.
15. Bondy C. Congenital cardiovascular disease in Turner Syndrome. Congenit Heart Dis 2008;3:2–15.
16. Donadille B, Rousseau A, Zenaty D, Cabrol S, Courtillot C, et al. Cardiovascular findings and management in Turner syndrome: insights from a French cohort. Eur J Endocrinol 2012;167:517–22.
17. Gøtzsche CO, Krag-Olsen B, Nielsen J, Sørensen KE, Kristensen BO. Prevalence of cardiovascular malformations and association with karyotypes in Turner's syndrome. Arch Dis Child 1994;71:433–6.
18. Mazzanti L, Prandstraller D, Fattori R, Lovato L, Cicognani A. Monitoring of congenital heart disease (CHD) and aortic dilatation in Turner syndrome: Italian experience. Int Cong Series 2006;1298:123–30.
19. Olivieri LJ, Baba RY, Arai AE, Bandettini WP, Rosing DR, et al. Spectrum of aortic valve abnormalities associated with aortic dilation across age groups in Turner syndrome. Circ Cardiovasc Imaging 2013;6:1018–23.
20. Ostberg JE, Brookes JA, McCarthy C, Halcox J, Conway GS. A comparison of echocardiography and magnetic resonance imaging in cardiovascular screening of adults with Turner syndrome. J Clin Endocrinol Metab 2004;89:5966–71.
21. Sachdev V, Matura LA, Sidenko S, Ho VB, Arai AE. Aortic valve disease in Turner Syndrome. J Am Coll Cardiol 2008;51:2008.
22. Sybert VP. Cardiovascular malformations and complications in Turner syndrome. Pediatrics 1998;101:e11.
23. Volkl TM, Degenhardt K, Koch A, Simm D, Dörr HG, et al. Cardiovascular anomalies in children and young adults with Ullrich-Turner syndrome – the Erlagen experience. Clin Cardiol 2005;28:88–92.
24. Kim HK, Gottliebson W, Hor K, Backeljauw P, Gutmark-Little I, et al. Cardiovascular anomalies in Turner syndrome: spectrum, prevalence, and cardiac MRI findings in a pediatric and young adult population. Am J Roentgenol 2011;196:454–60.
25. Kneppo C, Eichhorn JG, Ley S, Schenk JP, Gorenflo M, et al. Assessment of aortic morphology and compliance in children and adolescents with Ullrich-Turner syndrome (UTS) using magnetic resonance imaging (MRI). J Pediatr Endocrinol Metab 2014;27:915–22.
26. Cripe L, Andelfinger G, Martin LJ, Shooner K, Benson DW. Bicuspid aortic valve is heritable. J Am Coll Cardiol 2004;44:138–43.
27. Clark E. Neck web and congenital heart defects: a pathogenic association in 45 X-0 Turner syndrome? Teratology 1984;29:355–61.
28. Boucher CA, Sargent CA, Ogata T, Affara NA. Breakpoints analysis of Turner patients with partial Xp deletions: implications for the lymphoedema gene location. J Med Genet 2001;38:591–8.
29. Bondy C, Bakalov VK, Cheng C, Olivieri L, Rosing DR, et al. Bicuspid aortic valve and aortic coarctation are linked to deletion of the X chromosome short arm in Turner syndrome. J Med Genet 2013;50:662–5.
30. Prakash SK, Bondy CA, Maslen CL, Silberbach M, Lin AE, et al. Autosomal and X chromosome structural variants are associated with congenital heart defects in Turner syndrome: the NHLBI GenTAC registry. Am J Med Genet 2016;170:3157–64.
31. Miguel-Neto J, Carvalho AB, Marques-de-Faria AP, Guerra-Júnior G, Maciel-Guerra AT. New approach to phenotypic variability and karyotype-phenotype correlation in Turner syndrome. J Pediatr Endocrinol Metab 2016;29:475–9.

Authenticated | klaskove@gmail.com author's copy
Download Date | 2/26/17 11:45 AM

Ultrasound Obstet Gynecol 2015; **45**: 722–727
Published online 11 May 2015 in Wiley Online Library (wileyonlinelibrary.com). **DOI:** 10.1002/uog.14627

Low-level 45,X/46,XX mosaicism is not associated with congenital heart disease and thoracic aorta dilatation: prospective magnetic resonance imaging and ultrasound study

E. KLÁSKOVÁ*†, Z. TÜDÖS‡, A. SOBEK*, J. ZAPLETALOVÁ†, J. DOSTÁL§, B. ZBOŘILOVÁ*, A. SOBEK Jr*, K. ADAMOVÁ¶, V. LATTOVÁ§, Z. DOSTÁLOVÁ* and M. PROCHÁZKA*¶

**FERTIMED, Infertility Centre, Olomouc, Czech Republic; †Department of Cardiology, Department of Paediatrics, University Hospital Olomouc and Faculty of Medicine and Dentistry, Palacký University, Olomouc, Czech Republic; ‡Department of Radiology, University Hospital Olomouc and Faculty of Medicine and Dentistry, Palacký University, Olomouc, Czech Republic; §Infertility Centre, Department of Gynecology and Obstetrics, University Hospital Olomouc and Faculty of Medicine and Dentistry, Palacký University, Olomouc, Czech Republic; ¶Department of Medical Genetics, University Hospital Olomouc and Faculty of Medicine and Dentistry, Palacký University, Olomouc, Czech Republic*

KEYWORDS: aortic dissection; assisted reproduction; congenital heart disease; low-level sex chromosome mosaicism; magnetic resonance imaging; Turner syndrome

ABSTRACT

Objective *To establish the prevalence of risk factors for aortic dissection, such as bicuspid aortic valve, aortic coarctation and ascending aorta dilatation, in women with low-level 45,X/46,XX mosaicism undergoing an* in-vitro *fertilization (IVF) procedure.*

Methods *The study group comprised 25 women with low-level 45,X/46,XX mosaicism (ranging from 3.3% to 10.0%) who were referred to two reproductive medicine units between 2009 and 2013 because of infertility and who underwent subsequent karyotyping. In accordance with the recommendation of the Practice Committee of the American Society for Reproductive Medicine for patients with Turner syndrome (TS), prior to the IVF procedure, all women underwent careful cardiovascular screening for congenital heart disease and thoracic aorta dilatation, including standard cardiac examination, echocardiography and non-contrast cardiac magnetic resonance imaging. Aortic size index (ASI, diameter of the ascending aorta normalized to body surface area) and the prevalence of coarctation of the aorta and of bicuspid aortic valve were compared with findings previously reported in women with TS and the general population.*

Results *Bicuspid aortic valve without any stenosis or regurgitation was found in one woman in the study group with low-level 45,X/46,XX mosaicism, a statistically significantly lower prevalence of bicuspid aortic valve than that reported in women with TS. Aortic coarctation was not identified in any individual. The ASI was below the 95th percentile in all cases and the mean value was significantly lower than the mean reference values for both the general population and women with TS.*

Conclusion *Compared with the general population, the prevalence of risk factors for aortic dissection was not found to be higher in women with low-level 45,X/46,XX mosaicism without any noticeable features except infertility. Copyright © 2014 ISUOG. Published by John Wiley & Sons Ltd.*

INTRODUCTION

Turner syndrome (TS) is a chromosomal disorder of the X chromosome. Individuals with TS have a monosomy for the X chromosome, a major deletion of the X-chromosome short arm or abnormalities of the X chromosome such as a ring X chromosome and Xq isochromosome. Women with TS may have an X chromosomal change in only some of their cells, which is known as mosaicism.

The most characteristic features of TS are short stature and premature ovarian failure[1], but a broad spectrum of heart defects has been described in approximately 50% of TS individuals[2–6]. The life expectancy of women with TS is reduced by up to 13 years owing to the occurrence of aortic dissection or rupture[7–9], which is, in most cases,

Correspondence to: Dr M. Prochazka, Department of Obstetrics and Gynecology, Medical Faculty of Palacký University, I.P.Pavlova 6, Olomouc 77200, Czech Republic (e-mail: martin.prochazka@fnol.cz)

Accepted: 4 July 2014

Copyright © 2014 ISUOG. Published by John Wiley & Sons Ltd.

connected to risk factors such as systemic hypertension, bicuspid aortic valve (BAV), aortic coarctation (CoA) or ascending aorta dilatation[10,11].

Mosaic karyotypes of TS are associated with a highly varied and less severe phenotype. As it is now common practice in most *in-vitro* fertilization (IVF) centers to perform routine cytogenetic screening of patients seeking infertility treatment, an increased number of women with low-level 45,X/46,XX mosaicism without any noticeable features have been diagnosed[12]. The condition is defined as the detection of at least two cells with identical chromosomal aberration[13] and the term low-level gonosomal mosaicism has been defined as a state of sex chromosome mosaicism in which the aberrant cell line constitutes either $\leq 10\%$ or $\leq 6\%$ of all metaphases analyzed[14,15].

Since the risk of death from aortic dissection or pre-eclampsia during the perinatal period is approximately 2% in women with TS[16,17], the Practice Committee of the American Society for Reproductive Medicine recommends careful cardiovascular screening. BAV, CoA or dilatation of the ascending aorta represents an absolute contraindication to attempt pregnancy. There is insufficient information available about congenital heart disease and maternal cardiovascular mortality in women with low-level 45,X/46,XX mosaicism, and guidelines on whether such patients should undergo cardiovascular screening before getting pregnant are lacking.

Our study analyzes the prevalence of risk factors for aortic dissection such as CoA, BAV and dilatation of the ascending aorta in a study group consisting of women with low-level 45,X/46,XX mosaicism of up to 10% aneuploidy, who were referred to reproductive medicine units because of infertility. The aim of the study was to compare the prevalence of risk factors in the study group of infertile women with low-level 45,X/46,XX mosaicism with that in women with TS and in those with a normal karyotype. To achieve maximum sensitivity for the detection of any cardiovascular abnormality, cardiac magnetic resonance imaging (MRI) was performed in all study participants.

SUBJECTS AND METHODS

This was a prospective study of data obtained in two IVF centers over a 5-year period from 2009 to 2013. Inclusion criteria were primary or secondary infertility and low-level 45,X/46,XX mosaicism. The study was approved by the Ethics Committee of FERTIMED Infertility Centre (Olomouc, Czech Republic) and the University Hospital Olomouc (Olomouc, Czech Republic). Women were enrolled in the study after giving informed consent.

The study group was recruited from women who had undergone karyotyping prior to the assisted reproductive technologies performed at either FERTIMED or the Infertility Centre of University Hospital Olomouc between 2009 and 2013. No participant expressed any phenotypic features characteristic of TS such as short stature, low posterior hairline, low-set ears, high arched plate, webbing of the neck, multiple nevi or cubitus valgus. None had undergone growth hormone treatment in their childhood and all participants had shown a complete spontaneous pubertal development with menarche.

If low-level 45,X/46,XX mosaicism was diagnosed, clinical and biological data were collected. Using the growth charts from The National Institute of Public Health of the Czech Republic[18], the patient's body height was compared with the normal morphometric measurements for 18-year-old women. Body surface area was calculated using the DuBois formula[19]. Body mass index (BMI) was assessed in all participants, and categorized as: $< 18.5\,kg/m^2$, underweight; $18.5–24.9\,kg/m^2$, normal weight; $25.0–29.9\,kg/m^2$, overweight; $\geq 30\,kg/m^2$, obese; and $\geq 40\,kg/m^2$, extremely obese[20].

Subsequently, routine cardiac evaluation including physical examination, auscultatoric measurement of blood pressure using a mercury sphygmomanometer and standard 12-lead electrocardiography (ECG) was completed at the Departments of Cardiology and Paediatrics, University Hospital Olomouc. Blood pressure was measured in the right arm after 10 min of rest, with the patient in the sitting position. Disappearance of the Korotkoff sounds (phase V) was used to determine diastolic pressure. In accordance with the Seventh Report of the Joint National Committee on Prevention, Detection, Evaluation and Treatment of High Blood Pressure[21], prehypertension was defined as a blood pressure of 120–129/80–89 mmHg, hypertension as a blood pressure of $\geq 130/90$ mmHg and/or if treatment for hypertension was administered. Subsequently, all patients underwent non-contrast cardiac MRI before their IVF procedure.

Standardized complete two-dimensional and Doppler transthoracic echocardiograms were obtained in all participants using the commercially available Philips HD15 Ultrasound system (Philips Healthcare, Best, The Netherlands). Standard parasternal, apical and subcostal views were taken in accordance with the American Society of Echocardiography guidelines[22].

Aortic valve morphology was examined in both systole and diastole in the parasternal short-axis view, as the raphe in the larger leaflet of BAV may simulate a trileaflet aortic valve in a closed position. Offline measurements of the ascending aorta were made in diastole at a level of 1 cm above the sinotubular junction and at the level of maximal diameter using an inner-wall-to-inner-wall convention. Diastole was distinguished by the closure of the aortic valve and downward motion of the aortic wall. The upper normal limit[23] of the ascending aortic diameter normalized to body surface area, i.e. aortic size index (ASI), was set at $2.1\,cm/m^2$.

Non-contrast cardiac MRI was performed in all individuals using a 1.5-Tesla whole-body MRI scanner (Magnetom Avanto, Siemens, Erlagen, Germany) and ECG-gated breath-hold cine sequences of the heart in standard cardiac planes, ECG-gated breath-hold gradient recalled echo sequences and black blood turbo spin echo sequences of the thoracic aorta, in both axial plane and 'candy cane' view were obtained. ASI was acquired

Copyright © 2014 ISUOG. Published by John Wiley & Sons Ltd.

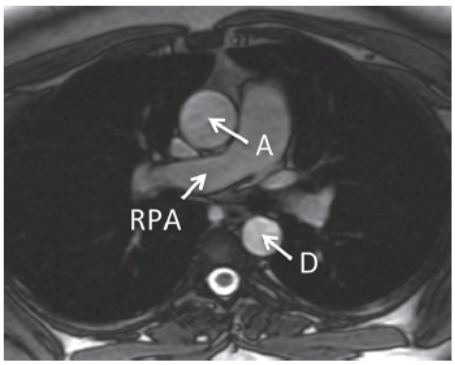

Figure 1 Magnetic resonance image (axial slice) of thoracic aorta at level of origin of right pulmonary artery in a woman with Turner syndrome. A, ascending aorta; D, descending aorta; RPA, right pulmonary artery.

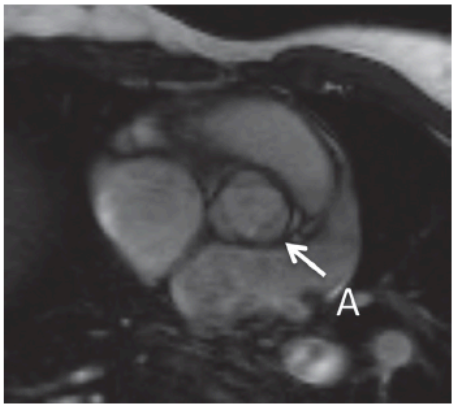

Figure 2 Magnetic resonance image of tricuspid aortic valve (A) in a healthy woman.

systematically by MRI on the axial slice at the level of the origin of the right pulmonary artery (Figure 1). Values up to the 95th percentile were considered to be normal. The upper normal limit of the proximal ascending aorta[24] was defined as 2.0 cm/m^2 (slightly lower than that determined by ultrasound). Aortic valve morphology was performed by MRI in all women using the in-plane cine sequence (Figure 2). BAV was defined as partial or complete fusion of two cusps, with or without a central raphe, resulting in either partial or complete absence of a functional commissure between the fused leaflets.

The reference values of ASI in both the general population and TS patients were drawn from the recent study on aortic dilatation in women with TS[24], which used the same screening method for the detection of dilatation of the ascending aorta. Reference values for the prevalence of CoA and BAV in women with TS were also based on MRI, using the same method as in our study group[4,6]. Owing to the fact that the prevalence of CoA and BAV in the general population has not yet been established by MRI, the reference values for the prevalence of these risk factors in the general population were based on two prior study cohorts; the prevalence of CoA in the general population was based on autopsy studies of infants and the prevalence of BAV was established by echocardiography in newborns[25,26].

Routine cytogenetic analysis was performed at both IVF centers involved in the study. During the course of the study, the incidence of low-level 45,X/46,XX mosaicism among infertile women was 3.57% (80/2244 women karyotyped) at FERTIMED and 2.58% (20/774 karyotyped) at the University Hospital Olomouc. Chromosome investigations were carried out by standard cytogenetic analysis of GTG-banded metaphase spreads prepared from phytohemagglutinin-stimulated peripheral blood lymphocyte cultures. Harvesting of the cultures was performed after 72 h of incubation and, for each case, at least 30 GTG-banded metaphases were analyzed using the LUCIA Cytogenetic system (LUCIA Cytogenetics, Prague, Czech Republic). The karyotyping results obtained were interpreted in accordance with the ISCN 2009 standards (International System for Human Cytogenetic Nomenclature). Aberrant single-cell findings were not taken into consideration. 45,X aneuploidy was classified as 45,X/46,XX mosaicism only if it was identified in at least two cells of a minimum of 30 metaphases analyzed. Mosaicism was defined as low-level when the aberrant cell line constituted $\leq 10\%$ of all metaphases analyzed. As the 45,X cell line is often associated with a single-cell finding of other sex chromosomal abnormalities (e.g. 47,XXX), these were also reported.

Statistical analysis

Data are presented as mean (95% CI), and prevalence of CoA and BAV are expressed as percentages (95% CI). The results of statistical tests are represented by *P*-values, with level of significance set at $P < 0.05$. Differences between means were tested by Student's *t*-test or Welch's *t*-test according to the results of Fisher's test of equality of variances. Differences between the prevalence of CoA and BAV in patients with low-level 45,X/46,XX mosaicism, in patients with TS and in the general population, were evaluated by the test of equality of proportions. All analyses were performed using R Statistical Software version 2.15.3 (R Foundation, Vienna, Austria).

RESULTS

Our study group consisted of 25 women with low-level 45,X/46,XX mosaicism (FERTIMED, $n = 19$; University Hospital Olomouc, $n = 6$), of whom 21 (84%) suffered from primary infertility and four (16%) from secondary infertility. The clinical characteristics of the study group

Copyright © 2014 ISUOG. Published by John Wiley & Sons Ltd.

Table 1 Clinical characteristics of 25 infertile women with low-level 45,X/46,XX mosaicism

Characteristic	*Value*
Age (years)	34.7 ± 3.3 (27.3–39.4)
Height (cm)	168 ± 5.2 (156–178)
Body mass index (kg/m²)	24.2 ± 4.0 (19.4–35.4)
Body surface area (m²)	1.8 ± 0.2 (1.5–2.2)

Data are given as mean ± SD (range).

are summarized in Table 1. The median age of the women included was 35.3 (range, 27.3–39.4) years and the median percentage of 45,X/46,XX mosaicism in peripheral blood lymphocytes was 5% (range, 3–9%). The participants had a median height on the 55th (range, 4th–91st) percentile (median, 0.12 (range, −1.15 to 1.7) SDs) and a median BMI of 23.7 kg/m²; 19 (76%) had a BMI of 18.5–24.9 kg/m², four (16%) had a BMI of 25.0–29.9 kg/m² and two (8%) had a BMI of 30.0–39.9 kg/m².

No significant abnormalities were found during routine cardiac evaluation, including blood pressure measurement, ECG and transthoracic echocardiography. Of the 25 patients in the study group, 24 had normal blood pressure; one woman had prehypertension and no patient had hypertension. On detailed ultrasound examination of the aorta, the presence of BAV was confirmed in one woman, no patient had CoA, and dilatation of the ascending aorta was not diagnosed in any individual using the definition of ASI ≥ 95th percentile.

Morphology of the aortic valve was visualized on MRI in 24/25 cases. In one woman the MRI study could not be completed owing to her claustrophobia; she could undergo thoracic aortic MRI only. Therefore, aortic valve morphology was determined using detailed ultrasound examination only, which revealed a normal tricuspid aortic valve. In the remaining 24 patients who underwent aortic valve MRI, a normal tricuspid aortic valve was identified in 23 women and BAV without any stenosis or regurgitation was visualized in one. ASI was < 95th percentile in all 25 cases and CoA was not detected in any individual, as shown in Table 2. These results were identical to those obtained by ultrasound.

Based on MRI, the mean value of ASI in women with 45,X/46,XX mosaicism (1.48 ± 0.146 (95% CI, 1.420–1.541)) was significantly lower than the mean reference values of both the general population and of women with TS (1.7 ± 0.160 (95% CI, 1.635–1.765) and 1.89 ± 0.340 (95% CI, 1.838–1.942), respectively[24]). Since the levels of measurements of the ascending aorta diameter by echocardiography and MRI were not identical, we did not perform a statistical comparison of the absolute values of ascending aorta diameters obtained by these two different methods. A statistically significant difference was identified between the prevalence of BAV in women with low-level 45,X/46,XX mosaicism and in women with TS (4.0% *vs* 29.6%; $P = 0.012$) (Table 2). No other comparison was statistically significant at the 5% level.

DISCUSSION

Cytogenetic analysis has become recently a standard method when evaluating infertile couples that present at IVF centers, and has contributed to an increased prevalence of known low-level 45,X/46,XX mosaicism in this particular group of patients[27,28].

According to a number of studies, TS patients with 45,X karyotype are at an increased risk for aortic dissection or rupture than the general population. These cardiac complications are associated in most cases with BAV, CoA and dilatation of the ascending aorta. In the general population, the prevalence of CoA is 0.33 per 1000 live births[25] and the prevalence of BAV is 1.9 per 1000 female neonates[26], whereas in TS individuals, the prevalence of CoA has recently been calculated as 7–18%[4] and BAV as 14–30%[6]. Excluding those with congenital heart defects, dilatation of the ascending aorta affects 25–30% of individuals with TS[24].

The genetic mechanisms that contribute to the development of congenital heart disease in TS patients remain undetermined. A possible mechanism explaining the variability in TS phenotype includes the haploinsufficiency of X-linked gene(s) that promotes impaired lymphatic development in some patients and defective cardiovascular development in others[29]; a critical region responsible for lymphedema was mapped to chromosome Xp11.4, and BAV and CoA are also linked to deletion of the X chromosome short arm[30]. Clark's hypothesis, based on the association of neck webbing with congenital heart disease in many TS patients, suggests that distended lymphatics obstruct or reduce blood flow in the developing fetal heart and thus cause defects in the left ventricular outflow tract[31]. However, this hypothesis does not account for some TS individuals who have neck webbing but no heart defect, and vice versa.

Since the prevalence of sex chromosome mosaicism depends on the methodology and criteria used for

Table 2 Prevalence of coarctation of the aorta (CoA) and bicuspid aortic valve (BAV) in 25 women with low-level 45,X/46,XX (gonosomal) mosaicism (LLGM), compared with published values in women with Turner syndrome or in the general population

Parameter	*LLGM*	*Turner syndrome*	P	*General population*	P
CoA	0/25 (0.0 (0.0–13.7))	10/85 (11.8 (5.8–20.6))*	0.161	266/815 569 (0.033 (0.004–0.069))†	1.000
BAV	1/25 (4.0 (0.1–20.4))	74/250 (29.6 (24.0–35.7))‡	0.0123§	1/508 (0.2 (0–1.1))¶	0.174

Data are given as *n* (% (95% CI)). *Data from Ho *et al.*[4]. †Data from Šamánek and Voříšková[25]. ‡Data from Sachdev *et al.*[6]. §Statistical significance ($P < 0.05$) by test of equality of proportions when compared to women with LLGM. ¶Data from Tutar *et al.*[26].

Copyright © 2014 ISUOG. Published by John Wiley & Sons Ltd.

its determination, there are only limited data on the correlation between karyotype and phenotype in 45,X/46,XX mosaicism[32,33]. The diagnosis of mosaicism is affected by the number of cells that are analyzed, the number of tissues that are tested (blood, skin, ovarian tissue) and the cytogenetic techniques that are used (karyotyping, fluorescent *in-situ* hybridization)[33]. There are currently no data available on the correlation between peripheral blood lymphocytes and heart tissue mosaicism.

It has been suggested that chromosomal mosaicism ameliorates the TS phenotype and cardiovascular risk-factor profile[32] and that mosaic karyotypes with a larger fraction of normal cell lines are linked to a lower prevalence of congenital heart disease and more favorable prognosis[33,34]. The so-called 'cell cycle delay' hypothesis has been proposed, based on the observation that genetically abnormal cells have a longer cell cycle than do normal cells. A prolonged cell cycle results in fewer cell cleavages taking place during the timeframe for differentiation of an organ or structure. As a result, the phenotype of such mosaics may vary from that typical of TS to that of a normal female. In general terms, the established prevalence of congenital heart defects in TS in different studies is strongly influenced by the level of 45,X/46,XX mosaicism in the subjects involved. In accordance with this fact, the highest prevalence of BAV was found in a recent study based on the inclusion criterion specifying that at least 70% of cells had either complete or partial loss of the second sex chromosome[6].

Regarding the absence of characteristic phenotypic features in our study group, none of the women involved had undergone any growth hormone treatment during their childhood, yet their median adult height was on the 55th (range, 4th–91st) percentile. In addition, the prevalence of overweight and obesity, which are typical signs in TS patients, was only 28% compared to 37.2% in the Czech female population aged 35–44 years[35]. Hence, we did not confirm that the main phenotypic features of TS are present in individuals with low-level 45,X/46,XX mosaicism, in contrast to the results of a previous study[36]. Additionally, we did not find a higher BMI than normal in the participants in our study.

As transthoracic echocardiography is unable to visualize or define both aortic valve structure and morphology of the thoracic aorta in 10–40% of subjects with TS, MRI was performed in all our patients. Although recent data have revealed that, compared to echocardiography, MRI has contributed considerably to a higher detection rate of congenital heart disease in women with TS[24,29,37,38], no statistically significant difference in the prevalence of CoA, BAV or dilatation of the ascending aorta was found when compared with the prevalence in the general population. This might be explained by normal, unaltered chest anatomy in these individuals.

Further to the MRI results, a convincing reason as to why a statistically significantly lower ASI was found in women with low-level 45,X/46,XX mosaicism when compared with that of the general population cannot be provided. Based on the fact that the diameter of the ascending aorta normalized to body surface area is an accepted way of removing the impact of body size[24], the lower prevalence of obesity in this group cannot be taken as an explanation for a statistically significantly lower ASI. Consequently, we need more data on this topic from further scientific research. Absence of the clinical signs characteristic of TS and the abovementioned risk factors for aortic dissection in our study group could possibly be explained by the very low proportion of cells with a 45,X karyotype.

A clear limitation of the study is the small number of participants that were included. More data are essential to determine reliably whether or not low-level 45,X/46,XX mosaicism is associated with a higher prevalence of cardiovascular conditions that would contraindicate pregnancy, and whether, before any infertility treatment, cardiovascular screening including MRI should be performed. In order to follow recent guidelines, it remains of considerable importance to undergo cardiovascular examination together with transthoracic echocardiography as a broadly accessible and safe diagnostic screening tool for both congenital heart defects and dilatation of the ascending aorta in the general population[39]. MRI might be indicated in cases with unsatisfactory visualization of the heart or thoracic aorta caused by a poor acoustic window, which decreases significantly the sensitivity of the ultrasound examination.

In conclusion, our study reports the first prospective determination of the prevalence of both congenital heart defects and thoracic aorta dilatation in women with low-level 45,X/46,XX mosaicism. We did not find a statistically significantly higher prevalence of risk factors for aortic dissection during pregnancy in this study group than in the general population.

ACKNOWLEDGMENT

This study was supported by the grant IGA UP LF_2013_015.

REFERENCES

1. Bondy CA; Turner Syndrome Study Group. Care of girls and women with Turner syndrome: a guideline of the Turner Syndrome Study Group. *J Clin Endocrinol Metab* 2007; 92: 10–25.
2. Gøtzsche CO, Krag-Olsen B, Nielsen J, Sørensen KE, Kristensen BØ. Prevalence of cardiovascular malformations and association with karyotypes in Turner's syndrome. *Arch Dis Child* 1994; 71: 433–436.
3. Mazzanti L, Cacciari E. Congenital heart disease in patients with Turner's syndrome. Italian Study Group for Turner Syndrome (ISGTS). *J Pediatr* 1998; 133: 688–692.
4. Ho VB, Bakalov VK, Cooley M, Van PL, Hood MN, Burklow TR, Bondy CA. Major vascular anomalies in Turner syndrome: prevalence and magnetic resonance angiographic features. *Circulation* 2004; 110: 1694–1700.
5. Völkl TM, Degenhardt K, Koch A, Simm D, Dörr HC, Singer H. Cardiovascular anomalies in children and young adults with Ullrich–Turner syndrome – the Erlangen experience. *Clin Cardiol* 2005; 28: 88–92.
6. Sachdev V, Matura LA, Sidenko S, Ho VB, Arai AE, Rosing DR, Bondy CA. Aortic valve disease in Turner syndrome. *J Am Coll Cardiol* 2008; 51: 1904–1909.
7. Stochholm K, Juul S, Juel K, Naeraa RW, Gravholt CH. Prevalence, incidence, diagnostic delay, and mortality in Turner syndrome. *J Clin Endocrinol Metab* 2006; 91: 3897–3902.
8. Price WH, Clayton JF, Collyer S, De Mey R, Wilson J. Mortality ratios, life expectancy, and causes of death in patients with Turner's syndrome. *J Epidemiol Community Health* 1986; 40: 97–102.
9. Swerdlow AJ, Hermon C, Jacobs PA, Alberman E, Beral V, Daker M, Fordyce A, Youings S. Mortality and cancer ratio in person with numerical sex chromosome abnormalities: a cohort study. *Ann Hum Genet* 2001; 65: 177–188.

Copyright © 2014 ISUOG. Published by John Wiley & Sons Ltd.

10. Carlson M, Silberbach M. Dissection of the aorta in Turner syndrome: two cases and review of 85 cases in the literature. *J Med Genet* 2007; **44**: 745–749.
11. Carlson M, Airhart N, Lopez L, Silberbach M. Moderate aortic enlargement and bicuspid aortic valve are associated with aortic dissection in Turner syndrome: report of the International Turner Syndrome Aortic Dissection Registry. *Circulation* 2012; **126**: 2220–2226.
12. Gardner RJM, Sutherland GR. *Chromosome Abnormalities and Genetic Counseling* (3rd edn). Oxford University Press: New York, 2004.
13. Sonntag B, Meschede D, Ullmann V, Gassner P, Horst J, Nieschlag E, Behre HM. Low-level sex chromosome mosaicism in female partners of couples undergoing ICSI therapy does not significantly affect treatment outcome. *Hum Reprod* 2001; **16**: 1648–1652.
14. Meschede D, Lemcke B, Exeler JR, De Geyter C, Behre HM, Nieschlag E, Horst J. Chromosome abnormalities in 447 couples undergoing intracytoplasmatic sperm injection – prevalence, types, sex distribution and reproductive relevance. *Hum Reprod* 1998; **13**: 576–582.
15. Peschka P, Leygraaf J, Van der Ven K, Montag M, Schartmann B, Schubert R, van der Ven H, Schwanitz G.Type and frequency of chromosome aberrations in 781 couples undergoing intracytoplasmic sperm injection. *Hum Reprod* 1999; **14**: 2257–2263.
16. Practice Committee of the American Society for Reproductive Medicine. Increased maternal cardiovascular mortality associated with pregnancy in women with Turner syndrome. *Fertil Steril* 2012; **97**: 82–84.
17. Chevalier N, Letur H, Lelannou D, Ohl J, Cornet D, Chalas-Boissonnas C, Frydman R, Catteau-Jonard S, Greck-Chassain T, Papaxanthos-Roche A, Dulock MC, Couet ML, Cédrin-Durnerin I, Pouly JL, Fénichel P; French Study Group for Oocyte Donation. Materno-fetal cardiovascular complications in Turner syndrome after oocyte donation: insufficient prepregnancy screening and pregnancy follow-up are associated with poor outcome. *J Clin Endocrinol Metab* 2011; **96**: E260–E267.
18. Bláha P, Vignerová J, Riedlová J, Kobzová J, Krejčovský L. 6th All-state Anthropology Investigation of Children and Youth 2001. *Čes–slov Pediat* 2003; **58**: 766–770.
19. Du Bois D, Du Bois EF. A formula to estimate the approximate surface area if height and weight be known. *Arch Intern Med* 1916; **17**: 863–871.
20. Clinical guidelines in the identification, evaluation, and treatment of overweight and obesity in adults: executive summary. Expert Panel on the Identification, Evaluation, and Treatment of Overweight in Adults. *Am J Clin Nutr* 1998; **68**: 899–917.
21. Chobanian AV, Bakris GL, Black HR, Cushman WC, Green LA, Izzo JL Jr, Jones DW, Materson BJ, Oparil S, Wright JT Jr, Roccella EJ; Joint National Committee on Prevention, Detection, Evaluation, and Treatment of High Blood Pressure. National Heart, Lung, and Blood Institute; National High Blood Pressure Education Program Coordinating Committee. Seventh report of the Joint National Committee on Prevention, Detection, Evaluation, and Treatment of High Blood Pressure. *Hypertension* 2003; **42**: 1206–1252.
22. Schiller NB, Shah PM, Crawford M, DeMaria A, Devereux R, Feigenbaum H, Gutgesell H, Reichek N, Sahn D, Schnittger I. Recommendations for quantitation of the left ventricle by two-dimensional echocardiography. American Society of Echocardiography Committee on Standards, Subcommittee on Quantitation of Two-Dimensional Echocardiograms. *J Am Soc Echocardiogr* 1989; **2**: 358–367.
23. Drexler M, Erbel R, Müller U, Wittlich N, Mohr-Kahaly S, Meyer J. Measurement of intracardiac dimensions and structures in normal young adult subjects by transesophageal echocardiography. *Am J Cardiol* 1990; **65**: 1491–1496.
24. Matura LA, Ho VB, Rosing, DR, Bondy CA. Aortic dilatation and dissection in Turner syndrome. *Circulation* 2007; **116**: 1663–1670.
25. Šamánek M, Voříšková M. Congenital heart disease among 815,569 children born between 1980 and 1990 and their 15-year survival: a prospective Bohemia survival study. *Pediatr Cardiol* 1999; **20**: 411–417.
26. Tutar E, Ekici F, Atalay S, Nacar N. The prevalence of bicuspid aortic valve in newborns by echocardiographic screening. *Am Heart J* 2005; **150**: 513–515.
27. Gekas J, Thepot F, Turleau C, Siffroi JP, Dadoune JP, Briault S, Rio M, Bourouillou G, Carré-Pigeon F, Wasels R, Benzacken B; Association de Cytogeneticiens de Langue Francaise. Chromosomal factors of infertility in candidate couples for ICSI: an equal risk of constitutional aberrations in women and men. *Hum Reprod* 2001; **16**: 82–90.
28. Capková P, Adamová K, Santavá A, Brauerová B, Kolarová J, Polák P, Sobek A, Oborná I, Santavý J. Importance of genetic testing in couples with reproductive disorders. *Ceska Gynekol* 2004; **69**: 66–71.
29. Bondy CA. Congenital cardiovascular disease in Turner syndrome. *Congenit Heart Dis* 2008; **3**: 2–15.
30. Bondy C, Bakalov VK, Cheng C, Olivieri L, Rosing DR, Arai AE. Bicuspid aortic valve and aortic coarctation are linked to deletion of the X chromosome short arm in Turner syndrome. *J Med Genet* 2013; **50**: 662–665.
31. Clark EB. Neck web and congenital heart defects: a pathogenic association in 45 X-0 Turner syndrome? *Teratology* 1984; **29**: 355–361.
32. Mortensen KH, Andersen NH, Gravholt CH. Cardiovascular phenotype in Turner syndrome – integrating cardiology, genetics, and endocrinology. *Endocr Rev* 2012; **33**: 677–714.
33. El-Mansoury M, Barrenäst M-L, Bryman I, Hanson C, Larsson C, Wilhelmsen L, Landin-Wilhelmsen K. Chromosomal mosaicism mitigates stigmata and cardiovascular risk factors in Turner syndrome. *Clin Endocrinology* 2007; **66**: 744–751.
34. Zhong Q, Layman LC. Genetic considerations in the patient with Turner syndrome – 45,X with or without mosaicism. *Fertil Steril* 2012; **98**: 775–779.
35. Institute of Health Information and Statistics of the Czech Republic. *European Health Survey in CR – EHIS CR*. ÚZIS ČR: Praha, 2011.
36. Homer L, Le Martelot M-T, Morel F, Amice V, Kerlan V, Collet M, De Brackeleer M. 45,X/46,XX mosaicism below 30% of aneuploidy: clinical implications in adult women from a reproductive medicine unit. *Eur J Endocrinol* 2010; **162**: 617–623.
37. Hjerrild BE, Mortensen KH, Sørensen K, Pedersen EM, Andersen NH, Lundorf E, Hansen KW, Hørlyck A, Hager A, Christiansen JS, Gravholt CH. Thoracic aortopathy in Turner syndrome and the influence of bicuspid aortic valves and blood pressure: a CMR study. *J Cardiovasc Magn Reson* 2010; **12**: 12.
38. Mortensen KH, Hjerrild BE, Stochholm K, Andersen NH, Sørensen KE, Lundorf E, Hørlyck A, Pedersen EM, Christiansen JS, Gravholt CH. Dilatation of the ascending aorta in Turner syndrome – a prospective cardiovascular magnetic resonance study. *J Cardiovasc Magn Reson* 2011; **13**: 24.
39. Kabirdas D, Seridon C, Brenes J-C, Hernandes AV, Novaro GM, Asher CR. Accuracy of transthoracic echocardiography for the measurement of the ascending aorta: comparison with transesophageal echocardiography. *Clin Cardiol* 2010; **33**: 502–507.

Copyright © 2014 ISUOG. Published by John Wiley & Sons Ltd.

Postižení kardiovaskulárního systému u Turnerova syndromu

Klásková E.[1], Tüdös Z.[2], Wiedermann J.[1], Šnajderová M.[3], Zapletalová J.[1]

Dětská klinika, FN a LF UP, Olomouc[1]
přednosta prof. MUDr. V. Mihál, CSc.
Radiologická klinika, FN a LF UP, Olomouc[2]
přednosta prof. MUDr. M. Heřman, Ph.D.
Pediatrická klinika UK 2. LF a FN Motol, Praha[3]
přednosta prof. MUDr. J. Lebl, CSc.

Práce je věnována životnímu jubileu prof. MUDr. Vladimíra Mihála, CSc.

Souhrn

Turnerův syndrom (TS) je relativně časté onemocnění, jehož hlavními příznaky jsou malý vzrůst, gonadální dysgeneze a vrozené vady kardiovaskulárního a uropoetického systému.

Vrozené srdeční vady postihují přibližně 50 % nositelek TS a jsou hlavní příčinou předčasné mortality v důsledku aortální disekce. Mladé ženy a ženy ve středním věku mají více než 100krát vyšší riziko aortální disekce ve srovnání s obecnou populací. Aortální disekce je obvykle spojena s rizikovými faktory, jako jsou bikuspidální aortální chlopeň nebo jiné abnormality aortální chlopně, koarktace nebo dilatace aorty a systémová arteriální hypertenze.

V posledních letech narůstá počet žen s TS, které otěhotní pomocí metod asistované reprodukce. Riziko disekce nebo ruptury aorty během gravidity je více než 2%. Z tohoto důvodu Practice Committee of the American Society for Reproductive Medicine vydal v roce 2005 doporučení provést u všech žen s TS, které plánují těhotenství, podrobné screeningové kardiologické vyšetření. Ženy s jakýmkoliv rizikovým faktorem pro aortální disekci by neměly otěhotnět.

Přehledový článek popisuje spektrum kardiovaskulárních vad se zvláštním důrazem na známé rizikové faktory pro aortální disekci. Autoři doporučují u všech nositelek Turnerova syndromu celoživotní kontinuální sledování kardiologem včetně nových metod, jako je magnetická rezonance srdce a velkých cév.

Klíčová slova: Turnerův syndrom, vrozené srdeční vady, koarktace aorty, bikuspidální aortální chlopeň, dilatace ascendentní aorty, aortic size index, disekce aorty, arteriální hypertenze, těhotenství

Summary

Cardiovascular disease in Turner syndrome

Turner syndrome (TS) is relatively common disorder with typical features of short stature, gonadal dysgenesis and congenital defects of cardiovascular or uropoetic system.

Congenital cardiovascular disease affects approximately 50% of TS individuals and is the major cause of premature mortality due to the aortic dissection. Risk of acute aortic dissection is increased by more than 100-fold in young and middle-aged women with Turner syndrome when compare with the general population. Aortic dissection is usually associated with additional risk factors including bicuspid aortic valve or other abnormalities of the aortic valve, coarctation or dilatation of the aorta, and systemic arterial hypertension.

In recent years, increasing numbers of women with TS have become pregnant via assisted reproduction. The risk for aortic dissection or rupture during pregnancy is 2% or higher. Because of this fact, the Practice Committee of the American Society for Reproductive Medicine recommended in 2005 a careful screening for cardiovascular abnormalities in all TS patients before any planned attempt at pregnancy. Women with any risk factors for aortic dissection should not undertake pregnancy.

The review describes the spectrum of cardiovascular defects with particular attention to identifying risk factor for aortic dissection. Authors suggest that all individuals with Turner syndrome require continued cardiovascular monitoring throughout the lifespan including new methods such as magnetic resonance imaging of the heart and great vessels.

Key words: Turner syndrome, congenital heart defects, aortic coarctation, bicuspid aortic valve, ascending aorta dilatation, aortic size index, aortic dissection, arterial hypertension, pregnancy

K.

Čes-slov Pediat 2012; 67 (2): 000-000

ÚVOD

Turnerův syndrom (TS) je jednou z nejčastějších chromozomálních aberací. Postnatální incidence je udávána 1 na 2000–2500 živě narozených děvčátek. V České republice tedy v současné době žije více než 2000 dívek a žen s TS a každoročně se narodí dalších 20–25 novorozenců s TS.

GENETICKÉ ASPEKTY

Za nejčastější chromozomální odchylku u TS bývá považována monozomie X (45,X). Příčinou ztráty jednoho X chromozomu je nondisjunkce během meiotického nebo mitotického (postzygotického) dělení. Strukturální abnormity chromozomu X jsou méně časté a vznikají v důsledku chromozomálních zlomů při meióze. Patří k nim izochromozom z dlouhých ramének (iXq), ring chromozom (rX), případně může chybět krátké (Xp-) nebo dlouhé (Xp-) raménko X chromozomu. Tyto abnormity mohou postihovat všechny buňky nebo jen jejich část ve formě chromozomální mozaiky (např. 45,X/46,XX nebo 46,XiXq/45,X). Výjimečně bývá přítomen Y chromozom (45,X/46,XY) nebo jeho část [1].

Díky rozvoji nových cytogenetických a molekulárních metod jsou původní genetické nálezy přehodnocovány a častěji jsou diagnostikovány i minoritní mozaikové formy TS. Někteří autoři se domnívají, že čistá monozomie (45,X) není slučitelná se životem a že se tedy u TS vždy jedná o skrytou, nerozpoznanou mozaiku.

Příčinou vzniku typických fenotypových projevů TS je pravděpodobně haploinsuficience genů v pseudoautozomálních oblastech X chromozomu. Za fyziologických okolností je u zdravých žen plně funkční jen jeden X chromozom. Proces zabraňující dvojnásobnému účinku genů se nazývá X-inaktivace. Některé geny v tzv. pseudoautozomálních oblastech chromozomu X (PAR) ale inaktivaci nepodléhají a chovají se jako geny autozomální. U zdravých jedinců se tedy vyskytují ve dvou funkčních kopiích. Tyto geny tvoří 30 % krátkého (PAR1) a 3 % dlouhého raménka (PAR2). Ztráta jedné alely pseudoautozomálního genu vede k patologickým příznakům. Dalším mechanismem vlivu haploinsuficience genů na X chromozomu na fenotyp TS je genomický imprinting, který vychází z parentálního původu intaktního X chromozomu.

K „pseudoautozomálním" genům patří i tzv. *SHOX* gen, jehož haploinsuficience se projevuje dysproporcionálním malým vzrůstem, a lymfogenní gen, který je odpovědný za správný vývoj lymfatického systému. Lymfogenní" gen, hypoteticky vázaný na krátké raménko Xp11 a Yp11.3, uniká X inaktivaci podobně jako SHOX.

KLINICKÉ PROJEVY

K příznakům, které vedou k podezření na TS, patří malá postava (98–100 % pacientek), dysgeneze gonád (95–98 %) a pozůstatky fetálního lymfedému, mezi něž patří kožní duplikatury po stranách krku (pterygium colli) a nízká vlasová hranice (80 %), široký hrudník s oddálenými bradavkami (75 %) a postnatální lymfedém na dorzech rukou a na nártech (60–79 %) [1]. U TS je vysoká incidence renálních (40–59 %) a kardiovaskulárních vad (až 50 %). Nositelky TS nemají mentální retardaci s výjimkou pacientek s ring chromozomem.

Stanovení diagnózy TS nečiní potíže u pacientek, které mají nápadné klinické projevy (zejména dívky s karyotypem 45,X). Existuje ale i TS s minimálními symptomy a jeho jediným projevem může být kromě nevýrazné růstové retardace porucha menstruačního cyklu, předčasné ovariální vyhasnutí nebo poruchy plodnosti. Jsou to především pacientky s minoritní chromozomální mozaikou (za TS je považován karyotyp s více než 5 % patologických buněčných linií) nebo s delecí dlouhého raménka chromozomu X. Diagnóza TS může být u těchto žen zjištěna až v dospělosti, kdy je jim vyšetřen karyotyp v IVF centru, kam přicházejí k léčbě sterility.

KARDIOVASKULÁRNÍ PROJEVY TS

Sdělení je věnováno postižení kardiovaskulárního systému u TS s cílem upozornit na vysokou prevalenci a široké spektrum anomálií, které mohou být často dlouhou dobu klinicky němé a je nutné po nich cíleně pátrat. Jsou nejvýznamnější příčinou závažné morbidity a předčasné mortality mladých žen s TS. První manifestací postižení kardiovaskulárního systému u TS může být fatálně probíhající disekce a ruptura aorty v adolescenci a rané dospělosti.

Vrozené srdeční vady

Spektrum vrozených srdečních anomálií je široké a postihuje zejména levostranné srdeční oddíly, tj. aortální chlopeň a ascendentní aortu. Nejčastějšími srdečními vadami jsou dvojcípá aortální chlopeň (BAV), koarktace aorty (CoA) a dilatace ascendentní aorty [2]. Méně známé je, že pacientky s TS mají nápadně vyšší výskyt parciálního anomálního návratu plicních žil (PAPVD) (13 %) a perzistující levostranné horní duté žíly (LSVC) (13 %). Z recentních studií vyplývá, že pokud zahrneme i anatomické anomálie, jako jsou PAPVD, LSVC nebo elongace transverzálního aortálního oblouku, přibližně 50 % dívek a žen s TS má prokazatelnou vrozenou srdeční vadu.

Rozsáhlé cytogenetické studie prokázaly, že se TS vyskytuje přibližně u 1 z 200 koncepcí, ale jen u 1 z 2000 živě narozených novorozenců ženského pohlaví. Většina plodů s TS je spontánně potracena následkem narušeného vývoje kardiovaskulárního systému [3]. Životaschopnější jsou plody s chromozomální mozaikou.

Příčina vzniku vrozených srdečních vad není doposud jednoznačně objasněna. Nejvíce je akceptována teorie, že jsou důsledkem haploinsuficience lymfogenního genu. Kritické místo zodpovědné za vývoj lymfatického systému leží v lokusu Xp11.4 [4] v pseudoautozomální oblasti PAR1.

Tato teorie koreluje s hypotézou, kterou v roce 1984 vyslovil Clark [5]. Autor předpokládá, že vznik vrozených srdečních vad u TS je způsoben pozdním vývojem nebo zcela chybějící drenáží mezi ductus thoracicus a jugulárními a podklíčkovými vénami. Hromadící se lymfa rozšiřuje mízní systém v zadních a bočních oblastech krku a vytváří tzv. hygroma colli cysticum (obr. 1). Tento ukazatel je mimo jiné využíván v prenatální ultrazvukové diagnostice TS. Generalizovaný lymfedém vyvolává spontánní potrat u více než 99,9 % plodů s karyotypem 45,X.

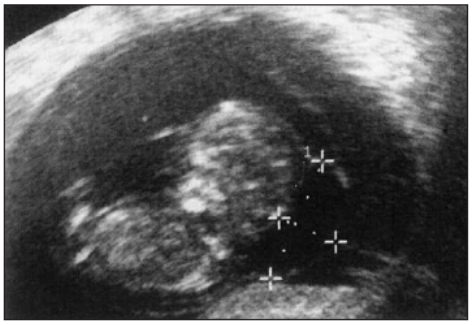

Obr. 1. Hygroma colli cysticum (archiv autorů).
Fig. 1. Cystic hygroma colli cysticum (authors' archive).

Za hypotetickou příčinu spontánního potratu je považován porušený venózní návrat a alterace vývoje výtokového traktu levé komory v důsledku tlaku nadměrně dilatovaných hrudních lymfatických cév. Výsledkem jsou vrozené srdeční vady, jako syndrom hypoplastického levého srdce, BAV a CoA. Přímou příčinou intrauterinního úmrtí je srdeční selhání plodu.

Intrauterinně vzniklá dilatace mízního systému způsobuje i řadu klinicky nápadných postnatálních projevů TS (pterygium colli, nízká vlasová hranice, abnormální tvar a posazení ušních boltců, „štítovitý" tvar hrudníku a lymfedémy nártů, hřbetů rukou a zevního genitálu) (obr. 2, 3, 4). Opakovaně

Obr. 2. Pacientka se stigmaty typickými pro TS (archiv autorů).
Fig. 2. Female patient with stigmas typical for TS (authors' archive).

Obr. 3. Pterygium colli a nízká vlasová hranice u novorozence (archiv autorů).
Fig. 3. Pterygium colli and low hair border in a newborn (authors' archive).

bylo potvrzeno, že jedinci s těmito typickými stigmaty mají signifikantně vyšší výskyt vrozených srdečních vad [6].

Možnost detekce kardiovaskulárních abnormalit se výrazně zvýšila se zavedením nových vyšetřovacích metod, zejména magnetické rezonance (MRI) srdce a velkých cév. Echokardiografické vyšetření u pacientek s TS bývá komplikováno zhoršenou viditelností při transtorakálním vyšetření. Příčinou je jejich sklon k obezitě a neobvyklá architektura hrudního koše, která je pozůstatkem fetálního lym-

fedému. Zatímco je jícnová echokardiografie využívána v pediatrii vzhledem ke své invazivitě a potřebě analgosedace minimálně, MRI naopak umožňuje spolehlivě a neinvazivně zobrazit hrudní aortu a stanovit morfologii aortální chlopně u dívek, které nejsou spolehlivě echokardiograficky vyšetřitelné [2, 7].

Obr. 4. Lymfedém nártů u novorozence (archiv autorů).
Fig. 4. Lymphedema of insteps in a newborn (authors' archive).

Bikuspidální aortální chlopeň

Nejčastější vrozenou srdeční anomálií u TS je BAV. Pro TS je typická tzv. „funkčně" bikuskupidální aortální chlopeň s anatomicky založenými třemi cípy, ale s parciální nebo kompletní fúzí dvou cípů (obr. 5). U většiny pacientek se setkáváme s tzv. anterio-posteriorní konfigurací způsobenou neúplnou separací pravého a levého koronárního cípu. Přídatnými nálezy mohou být diastolický aortální doming chlopně (tj. prolaps aortální chlopně), ztluštění cípů, ev. signifikantní regurgitace na chlopni.

Prevalence BAV u TS byla v minulosti podhodnocována. Příčinou byla skutečnost, že u 10–40 % pacientek s TS nelze spolehlivě vizualizovat morfologii aortální chlopně při transtorakálním echokardiografickém vyšetření. Rozvoj MRI srdce umožnil stanovit skutečný výskyt BAV. V poslední publikované studii, v níž byla vyšetřena neselektovaná populace 250 žen s TS, byla diagnostikována BAV u 30 % pacientek [2]. Při kombinaci echokardiografie a MRI se podařilo stanovit morfologii 99 % aortálních chlopní.

BAV je významným rizikovým faktorem pro disekci aorty, ať už se jedná o anatomicky nebo funkčně bikuspidální chlopeň. Bylo zjištěno, že ženy s BAV mají signifikantně větší rozměr aorty na úrovni aortálního anulu, sinů, sinotubulární junkce a větší průměr ascendentní aorty. Ve skupině 51 žen, které prodělaly disekci aorty a zároveň u nich bylo provedeno kardiologické vyšetření před touto komplikací, mělo 27 % z nich izolovanou BAV a 18 % kombinaci BAV a CoA [8].

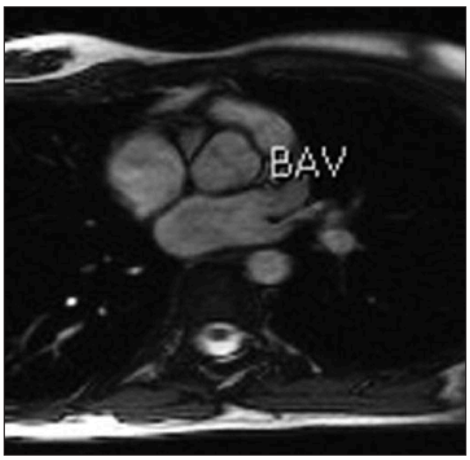

Obr. 5. MRI aortální chlopně – funkčně bikuspidální aortální chlopeň u pacientky s TS – neúplná separace pravého a levého koronárního cípu (archiv autorů).
Fig. 5. MRI of aortic valve – functional bicuspid aortic valve in a female patient with TS – incomplete separation of the right and left coronary tip (authors' archive).

Koarktace aorty a jiné abnormality aortálního oblouku

U pacientek s TS se nápadně často vyskytují vrozené abnormality hrudní aorty. Se zaváděním kardiovaskulárního screeningu u TS a rozvojem MRI angiografie lze až u 50 % nositelek TS detekovat anomálie aortálního oblouku, často obtížně rozpoznatelné echokardiograficky.

Nejznámější je asociace TS s CoA. Diagnóza bývá na rozdíl od BAV většinou stanovena již v kojeneckém věku na podkladě klinických příznaků. K CoA je často přidružena BAV, přičemž obě vady patří mezi závažné rizikové faktory pro aortální disekci. Prevalence CoA je udávána u dívek a žen s TS mezi 7–18 % [9]. Se zvýšenou dostupností MRI se setkáváme s nově diagnostikovanými případy klinicky němých koarktací i po 10. roce života (obr. 6). Rovněž tyto později diagnostikované CoA jsou vysoce rizikové z pohledu předčasné mortality.

S narůstajícím počtem pacientek s TS vyšetřených pomocí MRI jsou detekovány doposud neznámé anomálie aortálního oblouku, a to zejména elongace transverzálního oblouku (ETA – elongated transverse arch of the aorta) se sifonovitým prohnutím oblouku v místě aortálního istmu (tzv. kinking) [9]. Dalším radiologickým nálezem může být tzv. pseudokoarktace, pro niž je charakteristické zúžení hrudní aorty těsně pod odstupem levé podklíčkové tepny bez přítomnosti hemodynamicky významného gradientu, tedy bez nálezu sníženého arteriálního tlaku měřeného na dolních končetinách ve srovnání s končetinami horními.

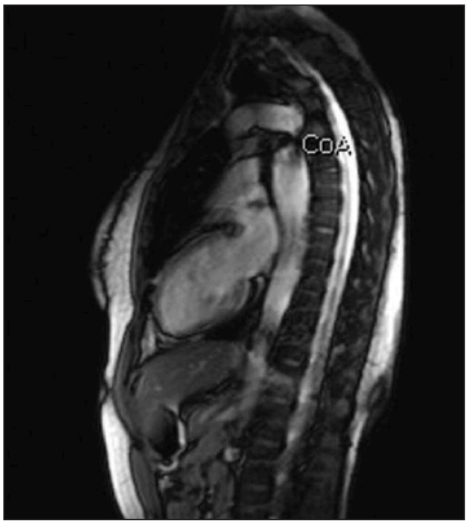

Obr. 6. MRI hrudní aorty – koarktace aorty nově diagnostikovaná u 29leté pacientky před IVF (archiv autorů).
Fig. 6. MRI of thoracic aorta – coarctation of aorta diagnosed in a 29-year female patient before IVF (authors' archive).

K objasnění klinického významu těchto nálezů je nutné provést prospektivní longitudinální studie. Měly by zejména odpovědět na otázku, zda přítomnost ETA s tzv. kinkingem predikuje aortální komplikace ve smyslu dilatace a disekce aorty a zda mají tendenci progredovat do koarktace. Existuje pouze jedna recentní studie 17 dospělých pacientek s TS, která poukazuje na možnost progrese tohoto nálezu do CoA nebo dilatace ascendentní aorty u dospělých žen vyšetřovaných v dvouletých intervalech pomocí MRI [10].

Parciální anomální návrat plicních žil, perzistující levostranná horní dutá žíla

Obě tyto vady jsou detekovány při MRI studiích přibližně u 13 % pacientek s TS. BAV spolu s parciálním anomálním návratem plicních žil jsou u TS vady s nejvyšším relativním rizikem ve srovnání s běžnou populací. PAPVC je klinicky významná přibližně u 50 % případů, avšak klinicky se často manifestuje až v dospívání nebo v dospělosti [6].

Perzistující levostranná horní dutá žíla nezpůsobuje zpravidla klinické potíže, ale může komplikovat pokusy o zavedení centrálního žilního přístupu nebo pravostrannou srdeční katetrizaci, např. před kardiochirurgickým výkonem.

Dilatace aorty a disekce aorty

Nejméně 1,4 % dívek a žen s TS prodělá v průběhu života zpravidla fatální aortální disekci [11, 12]. Většina z nich má prokazatelný alespoň jeden ze známých rizikových faktorů, k nimž patří CoA, BAV, dilatace ascendentní aorty a arteriální hypertenze [13]. Vysoce rizikové je období gravidity.

U 10–25 % žen s disekcí však nebyl žádný z rizikových faktorů nalezen [6, 8]. Z tohoto důvodu je TS považován za samostatný rizikový faktor pro disekci i bez přítomnosti jiných rizikových faktorů. Vyšší riziko disekce mají pacientky s karyotypem 45,X a plně vyjádřenými fenotypickými stigmaty TS.

S aortální disekcí se u pacientek s TS setkáváme ve výrazně nižším věku než v běžné populaci, a to ve druhém a třetím deceniu (medián věku je 36 let, oproti 68 letům v běžné populaci). Popsané případy disekce v dětském a adolescentním věku byly vždy asociovány s CoA nebo BAV. Nízký věk vede k podcenění prvních symptomů, jako jsou bolest na hrudi, bolest zad, pocení, tachykardie. Důsledkem je vysoká mortalita, která přesahuje 50 % [8].

Jedním z nejzávažnějších rizikových faktorů pro disekci aorty je dilatace ascendentní aorty. Její prevalence je udávána u 15–30 % dívek a žen s TS [14]. Zásadním problémem je definice dilatace aorty u této specifické populace. Rozměry aorty jsou determinovány věkem a tělesným povrchem. Populace dívek a žen s TS je malého vzrůstu a má sklon k obezitě. Používání absolutních hodnot naměřených rozměrů aorty bez vztažení k tělesnému povrchu vede u pacientek s TS k poddiagnostikování dilatace a může mít závažné důsledky.

V současné době je zlatým standardem k detekci dilatace ascendentní aorty vyšetření pomocí MRI (obr. 7, 8) [7, 15]. Jako první marker dilatace ascendentní aorty byl používán poměr průměru ascendentní a descendentní aorty (Asc.Ao/Desc.Ao ratio) na úrovni pravé větve plicnice. Aplikace tohoto poměru vychází z předpokladu, že dilatace po-

stihuje výhradně ascendentní aortu a rozměr descendentní aorty je normální. Za signifikantní dilataci, tj. 95. percentil, je považován poměr ≥1,5 [14].

Podle poslední studie z roku 2007 je doporučován pro screening dilatace aorty u TS indexovaný aortální rozměr (ASI – aortic size index), což je průměr ascendentní aorty vztažený k tělesnému povrchu. Tato metoda má vyšší senzitivitu i specificitu při predikci dalších komplikací. Za 95. percentil byla stanovena hodnota 2,0 cm/m² a za 99. percentil 2,5 cm/m² [16]. Dospělé ženy s ASI >2,5 cm/m² měly v této studii riziko disekce v následujících 3 letech 33 %. V současnosti se jedná o nejvíce akceptovaný ukazatel klinicky závažné dilatace.

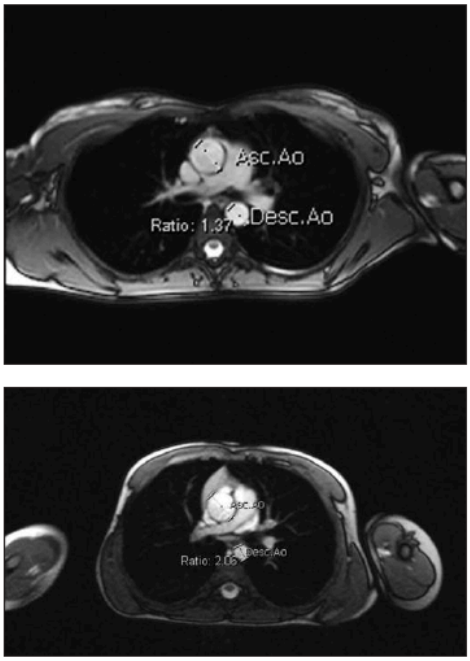

Obr. 7, 8. MRI hrudní aorty – stanovení poměru průměrů ascendentní a descendentní aorty na úrovni pravé větve plicnice. Na obrázku 7 je normální poměr průměrů ascendentní a descendentní aorty (poměr 1,37), na obrázku 8 je významná dilatace ascendentní aorty (poměr 2,06) (archiv autorů).
Fig. 7, 8. MRI of thoracic aorta – determination of the ratio of average ascendant and descendant aorta on the level of the right pulmonary artery branch. Figure 7 shows a normal ration of the averages of ascendant and descendant aorta (ratio 1.37). Figure 8 shows a significant dilation of ascendant aorta (ratio 2.06) (authors' archive).

Rozměry aorty u pacientek s TS nelze na rozdíl od zdravé populace vztahovat k tělesné výšce a hmotnosti, a to vzhledem k malému vzrůstu a sklonu k obezitě u žen s TS. Použití těchto norem by vedlo k podhodnocení míry dilatace ascendentní aorty.

Předmětem zkoumání je otázka, zda má dilatace ascendentní aorty u TS progresivní charakter. Lanzarini [17] prokázal při tříletém echokardiografickém sledování 78 dívek a žen s TS pomalou progresi aortální dilatace na všech úrovních. K verifikaci tohoto nálezu jsou nutné další longitudinální studie.

Zároveň chybí jednoznačný algoritmus, kdy by pacientka s TS a dilatací aorty měla podstoupit preventivní chirurgický zákrok ke stabilizaci ascendentní aorty. Dalším diskutovaným problémem je možnost ovlivnění progrese aortální dilatace farmakoterapií (β-blokátory nebo ACE inhibitory), ale nejsou k dispozici studie zabývající se tímto problémem.

Disekce aorty je nejčastější příčinou předčasného úmrtí u dívek a žen s TS. Pokud je dívka nositelkou rizikových faktorů pro disekci, měli by být její rodiče, a později i ona sama, informováni i o méně typických symptomech aortální disekce, jako jsou bolest břicha, pocit pálení na hrudi, bolest zad nebo změny fonace v důsledku trakce n. laryngeus recurrens. Zlepšení informovanosti by mohlo vést ke snížení mortality.

Arteriální hypertenze

K dalším rizikovým faktorům patří arteriální hypertenze. Obecně je známo, že více než 50 % žen s TS má při 24hodinovém monitorování (ABPM) arteriální hypertenzi. Typické je narušení diurnálního rytmu arteriálního tlaku, kdy je redukován nebo zcela chybí noční pokles.

Ve skupině 85 pacientek s disekcí aorty byl u 65 z nich znám krevní tlak. Z těchto 65 žen s TS mělo signifikantní hypertenzi 54 %, většinou jen mírného stupně [8]. U nositelek TS je nutná přísná farmakologická a režimová kontrola hypertenze. Léky první volby jsou opět β-blokátory a ACE inhibitory.

KARDIOVASKULÁRNÍ RIZIKA V GRAVIDITĚ

V posledních dvou desetiletích se pro ženy s TS otevřela reálná možnost otěhotnění metodami asistované reprodukce pomocí darovaného oocytu. O této možnosti jsou informovány všechny pacientky při dosažení dospělosti, tedy v okamžiku, kdy je zpravidla ukončována péče dětského endokrinologa.

Každou graviditu je nutno u žen s TS považovat za vysoce rizikovou, bez ohledu na případný výskyt vrozené srdeční vady nebo hypertenze. Informace

Až jednou budu velký...

Takto začíná většina dětí větu,
v níž vyjadřuje své touhy a sny.

...pomozme jim vyrůst!

U pediatrických pacientů
je ***HUMATROPE*** indikovaný[1] u:

- poruchy růstu následkem nedostatečné sekrece normálního endogenního růstového hormonu
- malého vzrůstu u dětí s Turnerovým syndromem (prokázaným chromosomální analýzou)
- poruchy růstu v souvislosti s nedostatkem ***SHOX*** (potvrzeným analýzou DNA)
- růstové retardace u prepubertálních dětí s chronickou renální insuficiencí
- nízkého vzrůstu dětí, které se narodily malé vzhledem ke svému gestačnímu věku – SGA/IUGR, s porodní hmotností a/nebo délkou <2 SO, které se za svými vrstevníky opožďují v růstu do věku 4 roků nebo později

Reference: 1. SPC Humatrope.

ZKRÁCENÝ SOUHRN ÚDAJŮ O PŘÍPRAVKU

NÁZEV PŘÍPRAVKU: Humatrope 18IU (6 mg); 36IU (12 mg); 72IU (24 mg) zásobní vložky. **INDIKACE**: Dlouhodobá léčba dětí s nedostatkem růstového hormonu, léčba malé postavy dětí s cytogeneticky prokázaným Turnerovým syndromem, léčba poruch růstu u pacientů s deficitem SHOX genu potvrzeným analýzou DNA, léčba růstové retardace u prepubertálních dětí s chronickou renální nedostatečností, dlouhodobá léčba malého vzrůstu u dětí, které se narodily malé na svůj gestační věk a u kterých nedošlo k růstovému výšvihu do věku 2 let. Léčba dospělých s výrazným nedostatkem růstového hormonu, potvrzeným ve dvou různých dynamických testech za současného splnění dalších kritérií. **DÁVKOVÁNÍ A ZPŮSOB PODÁNÍ***: Humatrope v zásobní vložce je po rozpuštění aplikován podkožně. Pediatričtí pacienti s deficitem růstového hormonu: Doporučená dávka je 0,025-0,035/kg tělesné hmotnosti denně v podkožní injekci. Tato dávka odpovídá přibližně 0,7-1,0 mg/m2 povrchu těla za den. Pacienti s Turnerovým syndromem: Doporučená dávka je 0,045-0,050 mg/kg tělesné hmotnosti denně v podkožní injekci podané nejlépe navečer. Tato dávka odpovídá přibližně 1,4 mg/m2 tělesného povrchu za den. Prepubertální pediatričtí pacienti s chronickou renální nedostatečností: Doporučená dávka je 0,045-0,050 mg/kg tělesné hmotnosti denně v podkožní injekci. Pediatričtí pacienti s deficitem SHOX genu: Doporučená dávka je 0,045-0,050 mg/kg tělesné hmotnosti denně v podkožní injekci. Pediatričtí pacienti, kteří se narodili malí na svůj gestační věk: Doporučená dávka je 0,035 mg/kg tělesné hmotnosti denně (odpovídá přibližně 1,0 mg/m2 povrchu těla za den) podaná subkutánní injekcí, dokud není dosaženo cílové výšky. Léčba by měla být přerušena po prvním roku léčby, pokud je rychlost růstu SDS nižší než +1,0 SDS. Léčba by měla být ukončena, pokud je rychlost růstu <2cm/rok a došlo k potvrzenému uzavření růstových štěrbin odpovídající kostnímu věku >14 let (dívky), nebo 16 let (chlapci). Dospělí nemocní s deficitem růstového hormonu Doporučená počáteční dávka je 0,15-0,30 mg/den. U starších a obézních pacientů může být zapotřebí nižší dávka. Tato dávka může být postupně zvyšována podle individuálních potřeb pacienta na základě klinické odpovědi a stanovení hladiny IGF-1. Celková denní dávka obvykle nepřekročí 1 mg. Koncentrace IGF-I by měly být udržovány pod horním limitem normálního rozsahu odpovídajícímu věku. V případě přetrvávajících edémů nebo vážné paresthesie by měly být dávky somatotropinu sníženy, aby se zabránilo vzniku syndromu karpálního tunelu. Dávkování a způsob podání by měl být individuální. Místa vpichu podkožních injekcí by měla být měněna, aby se předešlo tukové atrofii v místě vpichu. **KONTRAINDIKACE:** Známky nádorového bujení, neukončená protinádorová léčba intrakraniálního nádoru, podávání v léčbě malého vzrůstu u dětí po uzavření růstových štěrbin, akutní kritický stav po operaci na otevřeném srdci, po nitrobřišní operaci, po mnohočetných zraněních nebo u pacientů s akutní dušností. Použití diluentu při přecitlivělosti pacienta na glycerol nebo metakresol. **ZVLÁŠTNÍ UPOZORNĚNÍ:** Léčbu by měli vykonávat pouze lékaři s dostatečnými zkušenostmi. U pacientů léčených růstovým hormonem v dětství by neměly být překračovány doporučené dávky kvůli riziku akromegalie, hyperglykémie a glykosurie a po uzavření růstových štěrbin musí být pro další léčbu znovu potvrzen deficit růstového hormonu. Nemocní se sekundárním deficitem růstového hormonu způsobeným intrakraniálním nádorem by měli být často vyšetřováni pro jeho možnou progresi nebo rekurenci. Vážná nebo opakující se bolest hlavy, zrakové problémy, nevolnost a zvracení je důvodem k vyloučení edému papily a případnému vysazení léčby. U pacientů po proběhlé nitrolební hypertenzi je nezbytné pečlivě sledovat příznaky nitrolební hypertenze. Během léčby růstovým hormonem může dojít k hypotyreóze, epifyzeolýze v oblasti velkých kloubů, po intramuskulární injekci může dojít k hypoglykémii. U pediatrických nemocných by léčba měla pokračovat, dokud nedojde k zástavě růstu. Doporučené dávky by neměly být překračovány kvůli potenciálnímu riziku akromegalie, hyperglykémie a glykosurie. Starší pacienti (věk ≥ 65 let) jsou citlivější k účinku přípravku Humatrope a mohou být náchylnější k rozvoji závažných nežádoucích účinků. Zkušenosti u pacientů nad 80 let jsou omezené. Není dostatek zkušeností s dlouhotrvající léčbou dospělých. U léčených pacientů v kritickém stavu by měl být zvážen poměr výhod a rizik při pokračování léčby růstovým hormonem. Před léčbou při chronické renální insuficienci by měl být pacient sledován po dobu jednoho roku k potvrzení sekundární poruchy růstu. V případě transplantace ledvin by léčba růstovým hormonem měla být přerušena. U pacientů s poruchou růstu a syndromem Prader-Willy byl měl být před zahájením léčby zvážen poměr přínosu a rizika léčby. Zahájení léčby přípravkem Humatrope u dětí s deficitem SHOX genu ve věku blížícím se pubertě se pro omezené zkušenosti nedoporučuje. Humatrope nemá účinek na schopnost řízení motorových vozidel či obsluhy strojů. **NEŽÁDOUCÍ ÚČINKY:** U pediatrických pacientů s deficiencí růstového hormonu vývoj protilátek proti růstovému hormonu (2%-8% pacientů podle výše užité dávky) Zřídka bolest a mírný přechodný otok v místě vpichu. U malého počtu dětí, léčených růstovým hormonem z lidských hypofýz (somatrem a Humatropem), došlo k vývinu leukémie. Vztah mezi leukémií a léčbou růstovým hormonem je nejistý. Vzácné benigní intrakraniální hypertenze. U dospělých nemocných otoky (místní nebo celkové), bolesti a onemocnění kloubů, bolesti svalů, parestézie a hypertenze. Akutní předávkování by mohlo vést k hypoglykémii a následné hyperglykémii. Dlouhodobé předávkování by se mohlo projevit obrazem akromegalie. **INTERAKCE:** Lidský růstový hormon může indukovat stav rezistence k inzulínu. Nemocní s diabetes mellitus by měli být během léčby Humatropem pečlivě monitorováni. Může dojít k nutnosti úpravy dávek inzulínu. U nemocných se současnou deficiencí ACTH by měla být pečlivě zvolena substituční dávka glukokortikoidů, aby se předešlo jejich inhibičnímu účinku na růst. U žen užívajících estrogenovou substituci může být zapotřebí zvýšení dávek růstového hormonu. **TĚHOTENTSVÍ A KOJENÍ:** Humatrope by měl být podán těhotným ženám pouze v případě nezbytnosti, kojícím matkám s opatrností. **BALENÍ, VÝDEJ A UCHOVÁVÁNÍ:** Humatrope náplně obsahují buď 6 mg, 12 mg nebo 24 mg somatropinum biosyntheticum (ekvivalent 18, 36 nebo 72 IU somatropinu). Výdej přípravku je vázán na lékařský předpis a lék je hrazený z veřejného zdravotního pojištění. Uchovávejte při teplotě mezi 2 a 8°C. Zabraňte zmrazení diluentu a rekonstituovaného léku. Při teplotě 2-8°C je balení zásobní vložky a diluentu stabilní 3 roky, rekonstituovaný lék v náplních pak 28 dní. **DRŽITEL REGISTRAČNÍHO ROZHODNUTÍ:** Eli Lilly ČR, s.r.o., Pobřežní 394/12, 186 00 Praha 8, ČR. **REGISTRAČNÍ ČÍSLO A DATUM POSLEDNÍ REVIZE TEXTU:** 56/158/89-A/C, 16.11.2011. Před předepsáním se prosím seznamte s úplným zněním souhrnu údajů o přípravku. Úplné znění souhrnu údajů o přípravku obdržíte na adrese: ELI LILLY ČR, s. r. o., Pobřežní 394/12, 186 00 Praha 8, tel.: 234 664 111, fax: 234 664 891

Lilly

Humatrope somatropin

CZHMT000036

o možnosti docílit otěhotnění pomocí IVF metod by měla být vždy spojena se sdělením, zda byly u pacientky zjištěny rizikové kardiovaskulární faktory pro aortální disekci během gravidity. Narůstající počet těhotenství a živě narozených dětí u žen s TS je totiž vykoupen vysokou frekvencí mateřských komplikací, jako jsou arteriální hypertenze, eklampsie a zejména smrtící aortální disekce [18].

Mateřská mortalita u TS v důsledku aortální disekce je odhadována na více než 2 %. V nejrozsáhlejší metaanalýze 85 případů žen s TS a aortální disekcí bylo sedm případů v souvislosti s graviditou a jen jedna ze sedmi žen přežila akutní chirurgickou intervenci [8]. V dalším sérii 16 pacientek s TS a aortální disekcí byly dvě těhotné ženy [11]. Zvýšené riziko disekce během těhotenství se týká i vzácných případů spontánní gravidity. Nejvyšší riziko disekce je na začátku gravidity a v průběhu třetího trimestru v důsledku hyperkinetické cirkulace.

Vzrůstající počet dat o případech aortální disekce v graviditě byl podnětem pro The Practice Committee of the American Society for Reproductive Medicine k vydání doporučení, z nichž vyplývá, že signifikantní srdeční vady (BAV a CoA), jsou kontraindikací těhotenství. I u žen s TS a normálním kardiologickým nálezem je nezbytná důsledná léčba arteriální hypertenze a opakované echokardiografické vyšetření v graviditě [19].

Výše zmíněná doporučení jsou v současné době předmětem diskuse. Jedna z největších autorit v této oblasti Carolyn Bondy [20] doporučuje na podkladě nových poznatků zohlednit v rizikových faktorech i dilataci ascendentní aorty. Navrhuje provést podrobné kardiologické vyšetření u všech žen s TS před plánovanou graviditou včetně magnetické rezonance srdce a hrudní aorty. Nedoporučuje těhotenstvím pacientkám s indexovaným rozměrem ascendentní aorty nad 2,0 cm/m^2.

I při respektování těchto doporučení je nutno pacientky s TS před plánovanou graviditou informovat, že i ženy bez výše zmíněných rizikových faktorů mohou být nositelkami latentní vaskulopatie, která se může manifestovat až v graviditě disekcí aorty.

ZÁVĚR A DOPORUČENÍ PRO PACIENTKY S TURNEROVÝM SYNDROMEM

1. 50 % dívek a žen s TS má kardiovaskulární abnormality, které jsou nejčastější příčinou jejich předčasné mortality.
2. Pacientky vyžadují celoživotní sledování kardiologem erudovaným v problematice TS. I dívky bez vrozené srdeční vady by měly být kardiologicky sledovány nejméně v intervalu jednoho roku. Součástí všech kontrol by mělo být podrobné echokardiografické vyšetření. Cílem je zjištění vrozených srdečních vad, monitorování dilatace ascendentní aorty a přísná farmakologická kontrola případné hypertenze.
3. MRI srdce a velkých cév je v současné době metoda volby zjištění vrozených srdečních vad a sledování dilatace ascendentní aorty. Umožňuje detekovat vady, které byly v minulosti jen obtížně zjistitelné.
4. MRI vyšetření je vhodné provést v okamžiku, kdy není nutná analgosedace (pokud si stav dívky nevyžádá vyšetření dříve) a před ukončením pediatrické péče. U asymptomatických pacientek bez známek dilatace ascendentní aorty se v současné době zdá být nejvhodnější pětiletý interval k posouzení ev. progrese dilatace ascendentní aorty. V případě patologického nálezu měly být intervaly opakování MRI kratší a měly by vycházet z klinického nálezu.
5. V současné době je pacientkám s TS s předčasným ovariálním vyhasnutím nabízena možnost otěhotnět pomocí metod asistované reprodukce. Před zahájením léčby metodami IVF je nezbytné podrobné kardiologické vyšetření. Pokud jsou zjištěny rizikové faktory pro disekci aorty, je gravidita kontraindikována, včetně vzácných případů spontánního otěhotnění u TS žen s reziduální funkcí vaječníků.

Tato práce byla podpořena grantem SGS UP LF-2011-018.

LITERATURA

1. Zapletalová J, Lebl J, Šnajderová M. Turnerův syndrom. Praha: Galén, 2003.
2. Sachdev V, Matura LA, Sidenko S, et al. Aortic valve disease in Turner syndrome. JACC 2008; 51: 1904–1909.
3. Surerus E, Huggon IC, Allan LD. Turner's syndrome in fetal life. Ultrasound Obstet Gynecol 2003; 22: 264–267.
4. Boucher CA, Sargent CA, Ogata T, et al. Breakpoint analysis of Turner patients with partial Xp deletions: implications for the lymphoedema gene location. J Med Genet 2001; 38: 591–598.
5. Clark EB. Neck web and congenital heart defects: A pathogenetic association in 45 X-0 Turner syndrome. Teratology 1984; 29: 355–361.
6. Bondy CA. Congenital cardiovascular disease in Turner syndrome. Congenit Heart Dis 2008; 3: 2–15.
7. Cleemann L, Mortensen KH, Holm K, et al. Aortic dimensions in girls and young women with Turner syndrome: A magnetic resonance imaging study. Pediatr Cardiol 2010; 31 (4): 497–504.
8. Carlson M, Silberbach M. Dissection of the aorta in Turner syndrome: two cases and review of 85 cases in the literature. J Med Genet 2007; 44: 745–749.
9. Ho VB, Bakalov VK, Cooley M, et al. Major vascular abnormalities in Turner syndrome: Prevalence and magnetic resonance angiographic features. Circulation 2004; 110: 1694–1700.
10. Ilyas M, Chu C, Ettles D, Mathew V, Atkin S. Evaluation by magnetic reso-

nance imaging of aortic dilatation and coarctation in adult Turner syndrome patients. Clin Endocrinol 2006; 65 (2): 154–157.
11. Gravholt CH, Landin-Wilhelsemsen K, Stochholm K, et al. Clinical and epidemiological description of aortic dissection in Turner's syndrome. Cardiol Young 2006; 16: 430–436.
12. Lopez L, Arheart KL, Colan SD, et al. Turner syndrome is an independent risk factor for aortic dilatation in the young. Pediatrics 2008; 121: e1622–e1627.
13. Bondy CA. Aortic dissection in Turner syndrome. Curr Opin Cardiol 2008; 23: 519–526.
14. Ostberg JE, Brookes JAS, McCarthy C, et al. A comparison of echocardiography and magnetic resonance imaging in cardiovascular screening of adults with Turner syndrome. J Clin Endocrinol Metabolism 2004; 80 (12): 5966–5971.
15. Mortensen KH, Hjerrild BE, Andersen NH. Abnormalities of the major intrathoracic arteries in Turner syndrome as revealed by magnetic resonance imaging. Cardiol Young 2010; 20 (2): 191–200.
16. Matura LA, Ho VB, Rosing DR, Bondy CA. Aortic dilatation and dissection in Turner syndrome. Circulation 2007; 116: 1663–1670.
17. Lanzarini L, Larizza D, Prete G, et al. Prospective evaluation of aortic dimensions in Turner syndrome: A 2-dimensional echocardiographic study. J Am Soc Echocardiogr 2007; 20 (3): 307–313.
18. Hovatta O, Hreinsson J, Fridström M, et al. Fertility and pregnancy aspects in Turner syndrome. International Congress Series 2006; 185–189.
19. The Practice Committee of the American Society for Reproductive Medicine. Increased maternal cardiovascular mortality associated with pregnancy in women with Turner syndrome. Fertil Steril 2008; 90 (Suppl 3): 185–186.
20. Bondy CA, Rosing D, Reindollar R. Cardiovascular risks of pregnancy in women with Turner syndrome. Letter to the editor. Fertil Steril 2009; 91 (5): e31–e32.

Došlo: 24. 8. 2011
Přijato: 3. 12. 2011

MUDr. Eva Klásková
Dětská klinika FN a LF UP
I. P. Pavlova 6
775 20 Olomouc
e-mail: e.klaskova@seznam.cz

Postižení kardiovaskulárního systému u žen s Turnerovým syndromem, kardiovaskulární rizika spojená s těhotenstvím

E. Klásková, J. Zapletalová, A. Sobek, D. Horák, J. Wiedermann, A. Sobek Jr.

Souhrn: Turnerův syndrom (TS), neboli monozomie X (karyotyp 45,X), je charakterizována malým vzrůstem, předčasným ovariálním selháním a přítomností vrozených srdečních vad. TS je vždy spojen s ženským fenotypem. Vrozené srdeční vady postihují přibližně 50 % nositelek TS a jsou hlavní příčinou předčasné mortality u dospělých žen s TS. Disekce aorty postihuje pacientky s TS v nápadně nižším věku (průměr 36 let). Aortální disekce je obvykle spojena s rizikovými faktory, jako jsou bikuspidální aortální chlopeň nebo jiné abnormality aortální chlopně, koarktace nebo dilatace aorty a systémová arteriální hypertenze. V posledních letech otěhotní narůstající počet žen s TS díky metodám arteriální hypertenze. Riziko disekce nebo ruptury aorty během gravidity je více než 2 % a riziko úmrtí těhotné ženy je zvýšeno více než stokrát. Z tohoto důvodu Practice Committee of the American Society for Reproductive Medicine vydal v roce 2006 doporučení provést u všech žen s TS, které plánují těhotenství, podrobné screeningové kardiologické vyšetření včetně echokardiografického vyšetření a magnetické rezonance srdce a velkých cév. U žen s jakýmkoli rizikovým faktorem pro aortální disekci je gravidita kontraindikována.

Klíčová slova: Turnerův syndrom – vrozená srdeční vada – aortální disekce – systémová arteriální hypertenze – těhotenství

Summary: **Cardiovascular disease in Turner syndrome, cardiovascular risks associated with pregnancy.** Turner syndrome (TS), or monosomy X, is characterised by short stature, premature ovarian failure and congenital cardiovascular defects in phenotypic females. Congenital cardiovascular disease affects approximately 50% of individuals and is the major cause of premature mortality in adults with TS. Dissection of the aorta occurs in TS patients at a remarkably young age (mean 36years). Aortic dissection is usually associated with additional risk factors including bicuspid aortic valve or other abnormalities of the aortic valve, coarctation or dilatation of the aorta, and systemic arterial hypertension. In recent years, increasing numbers of women with TS have become pregnant via assisted reproduction. The risk for aortic dissection or rupture during pregnancy is 2% or higher and the risk of death is increased as much as 100-fold. Because of this fact, the Practice Committee of the American Society for Reproductive Medicine recommended in 2006 a careful screening for cardiovascular abnormalities including echocardiography and cardiovascular magnetic resonance imaging in all TS patients before any planned attempt at pregnancy. Women with any risk factors for aortic dissection should not undertake pregnancy.

Key words: Turner syndrome, congenital heart disease, aortic dissection, systemic arterial hypertension, pregnancy

Úvod

Turnerův syndrom (TS) je jednou z nejčastějších chromozomálních aberací. Postnatální incidence je udávána přibližně 1 na 2 000 živě narozených děvčátek. V České republice žije v současné době více než 2 000 dívek a žen s TS a každoročně se narodí dalších 20–25 novorozenců s TS.

Za nejčastější chromozomální odchylku u TS bývá považována monozomie X (45,X), kdy zcela chybí druhý pohlavní chromozom. Strukturální abnormity chromozomu X jsou méně časté. Patří k nim izochromozom z dlouhých ramének (iXq), ring chromozom (rX), případně může chybět krátké (Xp-) nebo dlouhé (Xp-) raménko X chromozomu. Tyto abnormity mohou postihovat všechny buňky nebo jen jejich část ve formě chromozomální mozaiky. Výjimečně bývá přítomen Y chromozom (45,X/46,XY) nebo jeho část.

Díky rozvoji nových cytogenetických a molekulárních metod jsou původní genetické nálezy přehodnocovány a častěji jsou diagnostikovány i minoritní mozaikové formy TS. Abnormity X chromozomu, typické pro TS, se vyskytují u 1–3 % všech koncepcí, ale 99 % fétů s karyotypem 45,X je spontánně potraceno již v rané fázi gravidity v důsledku srdečního selhání [1]. Toto zjištění vedlo k předpokladu, že větší „životaschopnost" mají plody s chro-

mozomální mozaikou, jejichž druhý pohlavní chromozom je v některých tkáních alespoň ve zbytku zachován. Někteří autoři se domnívají, že čistá monozomie (45,X) není slučitelná se životem, a že se tedy u TS vždy jedná o skrytou, nerozpoznanou mozaiku.

K příznakům, které vedou k podezření na TS, patří malá postava, dysgeneze gonád a pozůstatky fetálního lymfedému, jako jsou kožní duplikatury po stranách krku (pterygium colli), nízká vlasová hranice, široký hrudník s oddálenými bradavkami a postnatální lymfedém na dorzech rukou a na nártech (obr. 1, 2). U TS je vysoká incidence renálních a kardiovaskulárních vad. Nositelky TS nemají mentální retardaci s výjimkou pacientek s ring chromozomem.

Stanovení diagnózy TS nečiní potíže u pacientek, které mají zřejmé klinické projevy (zejména dívky s karyotypem 45,X). Existují ale dívky a ženy s TS, které mají minimální symptomy, a jediným projevem TS může být kromě nevýrazné růstové retardace porucha

Obr. 1,2. Pacientka se stigmaty typickými pro TS.

menstruačního cyklu, předčasné ovariální vyhasnutí nebo poruchy plodnosti. Jsou to především pacientky s minoritní chromozomální mozaikou (za TS je považován karyotyp s více než 5 % patologických buněčných linií) nebo s delecí dlouhého raménka chromozomu X [2]. Tyto ženy mohou být klientkami IVF center a pokud nemají vyšetřen karyotyp, nemusí být rozpoznány jako nositelky TS.

Sdělení je věnováno kardiovaskulárním projevům TS a jeho cílem je upozornit na vysokou prevalenci a široké spektrum kardiovaskulárních anomálií, které jsou často klinicky zcela němé. První manifestací může být fatálně probíhající disekce a ruptura aorty u mladé ženy.

Vrozené srdeční vady u TS

Spektrum vrozených i získaných srdečních anomálií je široké a postihuje zejména levostranné srdeční oddíly, tj. aortální chlopeň a ascendentní aortu. Nejčastějšími srdečními vadami jsou dvojcípá aortální chlopeň, koarktace aorty a dilatace ascendentní aorty [3–5]. Méně známé je, že pacientky s TS mají nápadně vyšší výskyt parciálního anomálního návratu plicních žil (13 %) a perzistující levostranné horní duté žíly (13 %). Z recentních studií vyplývá, že až 50 % žen s TS má nějakou vrozenou srdeční anomálii.

Příčina vzniku vrozených srdečních vad není doposud jednoznačně objasněna. Nejvíce je akceptována teorie, že jsou důsledkem haploinsuficience lymfogenního genu v pseudoautozomální oblasti 1 chromozomu X (PAR1). Kritické místo zodpovědné za vývoj lymfatického systému leží v lokusu Xp11.4 [6].

V roce 1984 vyslovil Clark [7] hypotézu, že vznik vrozených srdečních vad u TS je způsoben pozdním vývojem nebo úplně chybějící drenáží mezi ductus thoracicus a jugulárními a podkličkovými venami. Hromadící se lymfa rozšiřuje mízní systém v zadních a bočních oblastech krku. Důsledkem je vznik tzv. hygroma colli cysticum, které je vedoucím symptomem pro prenatální ultrazvukovou diagnostiku TS. Generalizovaný lymfedém je příčinou spontánních potratů u více než 99,9 % plodů s karyotypem 45,X. Hypotetickým důvodem potratu je porušený venózní návrat v důsledku tlaku nadměrně dilatovaných hrudních lymfatických cév, což následně vede k srdečnímu selhání.

Intrauterinně vzniklá dilatace mízního systému způsobuje i řadu klinicky nápadných postnatálních projevů TS (pterygium colli, nízká vlasová hranice, abnormální tvar a posazení ušních boltců, „štítovitý" tvar hrudníku a lymfedémy nártů, hřbetů rukou a zevního genitálu). Opakovaně bylo potvrzeno, že jedinci s těmito typickým stigmaty mají signifikantně vyšší výskyt vrozených srdečních vad [8].

Možnost detekce kardiovaskulárních abnormalit se výrazně zvýšila se zavedením nových vyšetřovacích metod, zejména magnetické rezonance (MRI) srdce a velkých cév. Echokardiografické vyšetření u dívek a žen s TS bývá komplikováno zhoršenou viditelností při transtorakálním vyšetření. Příčinou je sklon k obezitě a neobvyklá architektura hrudního koše, která je pozůstatkem fetálního lymfedému. MRI naopak umožňuje spolehlivě zobrazit hrudní aortu a stanovit morfologii aortální chlopně u žen, které nejsou echokardiograficky vyšetřitelné [5,9,10].

Nejčastější vrozenou anomálií u TS je bikuspidální aortální chlopeň. Její prevalence u TS byla v minulosti podhodnocována [3,4,11–14]. V poslední publikované studii, v níž byla vyšetřena neselektovaná populace 250 žen s TS, byla diagnostikována bikuspidální aortální chlopeň u 30 % pacientek [5]. U 6 % nebylo možné echokardiograficky vizualizovat aortální chlopeň pro špatnou vyšetřitelnost. Při kombinaci echokardiografie a MRI se podařilo stanovit morfologii 99 % aortálních chlopní (obr. 3). Bylo zjištěno, že ženy s bikuspidální aortální chlopní

mají signifikantně větší rozměr aorty na úrovni aortálního anulu, sinů, sinotubulární junkce a větší průměr ascendentní aorty. Ve skupině 51 žen, které prodělaly disekci aorty a zároveň u nich bylo provedeno kardiologické vyšetření před touto komplikací, mělo 27 % z nich izolovanou bikuspidální chlopeň a 18 % kombinaci bikuspidální aortální chlopně a koarktace aorty [15].

Diagnóza koarktace aorty je na rozdíl od bikuspidální aortální chlopně obvykle stanovena na podkladě klinických příznaků v kojeneckém a batolecím věku, kdy vyžaduje chirurgické řešení. Prevalence koarktace aorty je udávána u dívek a žen s TS mezi 7–18 % [3,4,12,13,16]. Se zavedením kardiovaskulárního screeningu u všech pacientek s TS a se zvýšenou dostupností MRI se setkáváme s nově diagnostikovanými případy klinicky němých koarktací aorty i po 10. roce života (obr. 4). I tyto nálezy jsou vysoce rizikové pro disekci aorty.

MRI angiografie umožňuje až u 50 % nositelek s TS detekovat anomálie aortálního oblouku obtížně rozpoznatelné echokardiograficky, a to zejména elongaci transverzálního oblouku (ETA) s prohnutím oblouku v místě aortálního istmu [16]. V budoucnu bude nutné objasnit, zda přítomnost ETA predikuje aortální komplikace ve smyslu dilatace a disekce aorty, nebo zda mají tendenci k progresi do koarktace.

Dilatace aorty a disekce aorty

Nejméně 1,4 % dívek a žen s TS prodělá v průběhu života aortální disekci [17,18]. Většina z nich má prokazatelný alespoň jeden ze známých rizikových faktorů, k nimž patří koarktace aorty, bikuspidální aortální chlopeň, dilatace ascendentní aorty a arteriální hypertenze [19,20]. U 10–25 % žen s disekcí ale nebyl žádný z rizikových faktorů nalezen [8,15]. Z tohoto důvodu je TS považován za samostatný rizikový faktor pro disekci i bez přítomnosti jiných rizikových faktorů. Nejvyšší riziko disekce mají ženy s typickými stigmaty TS.

S aortální disekcí se u pacientek s TS setkáváme ve výrazně nižším věku než v běžné populaci, a to ve druhém a třetím decenniu (medián věku je 36 let oproti 68 letům v běžné populaci). Tento nízký věk vede k podcenění prvních symptomů, jako jsou bolest na hrudi, bolest zad, pocení, tachykardie. Důsledkem je vysoká mortalita, která přesahuje 50 % [15]. Při histologickém vyšetření bývá zjištěna cystická nekróza medie aorty.

Jedním z nejzávažnějších rizikových faktorů pro disekci aorty je dilatace ascendentní aorty. Její prevalence je udávána 15–30 % dívek a žen s TS [10,21,22]. Zásadním problémem je, jak definovat dilataci aorty u této specifické populace. Rozměry aorty jsou určeny věkem a tělesným povrchem. Populace dívek a žen s TS je malého vzrůstu a má sklon k obezitě. Používání absolutních hodnot naměřených rozměrů aorty bez vztažení k tělesnému povrchu vede u pacientek s TS k poddiagnostikování dilatace aorty a může mít závažné důsledky.

V současné době je zlatým standardem k detekci dilatace ascendentní aorty MRI (obr. 5) [9,22,23]. Jedním z prvních používaných markerů dilatace ascendentní aorty bylo stanovení poměru ascendentní a descendentní aorty (Asc.Ao/Desc.Ao ratio) na úrovni pravé větve plicnice. Aplikace tohoto poměru vychází z předpokladu, že dilatace postihuje výhradně ascendentní aortu a rozměr descendentní aorty je normální. Za signifikantní dilataci je považován poměr ≥ 1,5 [21].

Dle poslední studie z roku 2007 je doporučován pro screening dilatace aorty u TS indexovaný aortální rozměr (ASI – aortic size index), což je průměr ascendentní aorty vztažený k tělesnému povrchu. Tato metoda má nejvyšší senzitivitu i specificitu při predikci dalších komplikací. Za 95. percentil byla stanovena hodnota 2,0 cm/m² a 99. percentil 2,5 cm/m² [24]. Ženy s ASI > 2,5 cm/m² měly v této studii riziko disekce v ná-

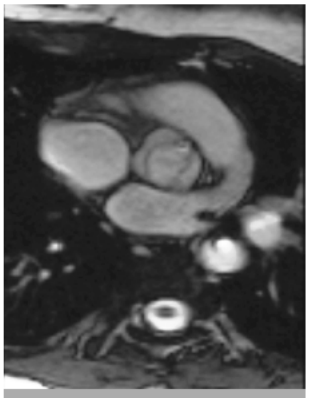

Obr. 3. MRI aortální chlopně – bikuspidální aortální chlopeň u pacientky s TS (archiv autorů).

Obr. 4. MRI hrudní aorty – koarktace aorty nově diagnostikovaná u 29leté pacientky před IVF (archiv autorů).

Obr. 5. MRI hrudní aorty – stanovení průměrů ascendentní a descendentní aorty na úrovni pravé větve plicnice.

sledujících třech letech 33 %. V současnosti se jedná o nejvíce akceptovaný ukazatel klinicky závažné dilatace.

Dosud není vyřešena podstatná otázka, zda má dilatace ascendentní aorty u konkrétní pacientky progresivní charakter. Lanzarini [25] prokázal při tříletém echokardiografickém sledování 78 dívek a žen s TS pomalou progresi dilatace aorty na všech úrovních. I když nebyla klinicky závažná, pacientky musí být celoživotně sledovány kardiologem. Zároveň chybí jednoznačný algoritmus, kdy by žena s TS a dilatací aorty měla podstoupit preventivní chirurgický zákrok ke stabilizaci ascendentní aorty. Rovněž není vyřešeno, zda je možno progresi aortální dilatace ovlivnit farmakologicky (β-blokátory nebo ACE inhibitory).

K dalším závažným rizikovým faktorům patří arteriální hypertenze [10]. Obecně je známo, že více než 50 % žen s TS má při 24hodinovém monitorování (ABPM) arteriální hypertenzi. Typické je narušení diurnálního rytmu arteriálního tlaku, kdy je redukován nebo zcela chybí noční pokles. U nositelek TS je nutná přísná farmakologická a režimová kontrola hypertenze. V graviditě platí toto pravidlo dvojnásobně.

Kardiovaskulární rizika v graviditě

V posledních dvou desetiletích se pro ženy s TS otevřela reálná možnost otěhotnění s využitím metod asistované reprodukce z dárcovského oocytu. Narůstající počet těhotenství a živě narozených dětí je vykoupen vysokou frekvencí mateřských komplikací, jako jsou arteriální hypertenze, eklampsie a aortální disekce [26].

V práci španělských autorů byla přítomna arteriální hypertenze u pěti z osmi gravidních žen s TS, z toho se u tří pacientek vyvinula preeklampsie [27]. Důsledkem vysokého výskytu arteriální hypertenze byla intrauterinní růstová retardace a předčasný porod ve více než 50 % případů. Další autoři sledovali arteriální hypertenzi u 6 z 18 těhotných [28]. Všeobecně je doporučeno snížit riziko hypertenze transferem jediného embrya ve snaze vyhnout se mnohočetným graviditám.

Mateřská mortalita u TS v důsledku aortální disekce je odhadována na více než 2 % [15]. V nejrozsáhlejší metaanalýze 85 případů žen s TS a aortální disekcí bylo sedm případů v souvislosti s graviditou a jen jedna ze sedmi žen přežila chirurgickou intervenci. V další sérii pacientek s TS a aortální disekcí byly dvě těhotné ženy z 16 případů [17]. Zvýšené riziko disekce během těhotenství se týká i vzácných případů žen s TS, které spontánně otěhotní. Nejvyšší riziko disekce je na začátku gravidity a v průběhu třetího trimestru v důsledku hyperkinetické cirkulace.

Na podkladě narůstajících dat o riziku aortální disekce v graviditě vydal The Practice Committee of the American Society for Reproductive Medicine [29] v roce 2006 tato doporučení, jak přistupovat k těhotenství u žen s TS.

- signifikantní srdeční vady (dilatace ascendentní aorty, bikuspidální aortální chlopeň a koarktace aorty), jsou kontraindikací těhotenství
- u žen s normálním kardiologickým nálezem je nutno zajistit důslednou léčbu arteriální hypertenze a opakované echokardiografické vyšetření v graviditě
- ženy ve stabilizovaném stavu s průměrem aortálního kořene < 4cm mohou rodit spontánně v epidurální anestezii, u žen s dilatací aortálního kořene je doporučen porod císařským řezem

Výše zmíněná doporučení jsou v současné době předmětem diskuze [30]. Jedna z největších autorit v kardiovaskulární problematice TS Carolyn Bondy [31] doporučuje na podkladě nových poznatků upravit doporučení následujícím způsobem:

- u žen se srdeční vadou (bikuspidální aortální chlopeň nebo koarktace aorty) nebo s hypertenzí je gravidita kontraindikována
- ženy bez známé srdeční vady mají být podrobně kardiologicky vyšetřeny před plánovanou graviditou včetně magnetické rezonance srdce a hrudní aorty
- ženy s indexovaným rozměrem ascendentní aorty nad 2,0 cm/m^2 by neměly otěhotnět

Autorka rovněž zdůrazňuje, že i ženy bez výše zmíněných rizikových faktorů mohou být nositelkami latentní vaskulopatie, která se může manifestovat až v graviditě disekcí aorty.

Závěr

Nositelky TS mohou v případě včasné diagnózy a při adekvátní medikamentózní léčbě dosáhnout plné feminizace a skoro normální dospělé výšky. Kvalita jejich života se téměř neliší od běžné populace.

Výhlídky na normální délku života však bývají limitovány rizikem předčasné kardiovaskulární morbidity a mortality, zejména v důsledku disekce ascendentní aorty. Gravidita představuje pro tyto ženy vysoce rizikové období s nejméně dvouprocentní mateřskou úmrtností. Ženy, které se rozhodnou využít metod umělého oplodnění, musí být podrobně informovány o kardiovaskulárních rizicích a projít podrobným kardiologickým vyšetřením včetně MRI srdce a hrudní aorty. Při zjištění signifikantní srdeční vady, dilatace ascendentní aorty a nekontrolované arteriální hypertenze je těhotenství kontraindikováno.

Ženy menšího vzrůstu, které se léčí pro neplodnost, by měly podstoupit genetické vyšetření včetně karyotypu. Pokud se u nich prokáže TS, je u nich nutné provést před plánovanou graviditou kardiologické vyšetření.

Literatura

1. Surerus E, Huggon IC, Allan LD. Turner's syndrome in fetal life. Ultrasound Obstet Gynecol 2003; 22(3): 264–267.
2. Bondy CA, Turner Syndrome Study Group. Care of Girls and Women with Turner Syndrome: A Guideline of the Turner Syndrome Study Group. J Clin Endocrinol Metabo 2007; 92(1): 10–25.

3. Gøtzsche CO, Krag-Olsen B, Nielsen J et al. Prevalence of cardiovascular malformations and association with karyotypes in Turner's syndrome. Arch Dis Child 1994; 71(5): 433-436.
4. Sybert VP. Cardiovascular malformations and complications in Turner syndrome. Pediatrics 1998; 101(1): E11.
5. Sachdev V, Matura LA, Sidenko S et al. Aortic valve disease in Turner syndrome. JACC 2008; 51(19): 1904–1909.
6. Boucher CA, Sargent CA, Ogata T et al. Breakpoint analysis of Turner patients with partial Xp deletions: implications for the lymphoedema gene location. J Med Genet 2001; 38(9): 591–598.
7. Clark EB. Neck Web and Congenital Heart Defects: A Pathogenetic Association in 45 X-0 Turner Syndrome. Teratology 1984; 29: 355–361.
8. Bondy CA. Congenital cardiovascular disease in Turner syndrome. Congenit Heart Dis 2008; 3: 2–15.
9. Cleemann L, Mortensen KH, Holm K et al. Aortic Dimensions in Girls and Young Women with Turner Syndrome: A Magnetic Resonance Imaging Study. Pediatr Cardiol 2010; 31(4): 497–504.
10. Hjerrild BE, Mortensen KH, Sørensen KE et al. Thoracic aortopathy in Turner syndrome and the influence of bicuspid aortic valves and blood pressure: a CMR study. J Cardiovasc Magn Reson 2010; 12(3): 12.
11. Price WH, Clayton JF, Collyer S et al. Mortality ratios, life expectancy, and causes of death in patients with Turner's syndrome. J Epidemiol Community Health 1986; 40(2): 97–102.
12. Mazzanti L, Cacciari E. Congenital heart disease in patients with Turner's syndrome. J Pediatr 1998; 133(5): 688–692.
13. Völkl TM, Degenhardt K, Koch A et al. Cardiovascular anomalies in children and young adults with Ullrich-Turner syndrome the Erlagen experience. Clin Cardiol 2005; 28(2): 88–92.
14. Loscalzo M, Van Phillip L, Ho VB et al. Association Between Fetal Lymfedema and Congenital Cardiovascular Defects in Turner Syndrome. Pediatrics 2005; 115(3): 732–735.
15. Carlson M, Silberbach M. Dissection of the aorta in Turner syndrome: two cases and review of 85 cases in the literature. J Med Genet 2007; 44(2): 745–749.
16. Ho VB, Bakalov VK, Cooley M et al. Major vascular abnormalities in Turner syndrome: Prevalence and magnetic resonance angiographic features. Circulation 2004; 110(12): 1694–1700.
17. Gravholt CH, Landin-Wilhelsemsen K, Stochholm K et al. Clinical and epidemiological description of aortic dissection in Turner's syndrome. Cardiol Young 2006; 16(5): 430–436.
18. Lopez L, Arheart KL, Colan SD et al. Turner Syndrome Is an Independent Risk Factor for Aortic Dilatation in the Young. Pediatrics 2008; 121(6): e1622–e1627.
19. Lin Angela E, Lippe B, Rosenfeld RG. Further Delineation of Aortic Dilatation, Dissection, an Rupture in Patients With Turner syndrome. Pediatrics 1998; 102(1): E12.
20. Bondy CA. Aortic dissection in Turner syndrome. Curr Opin Cardiol 2008; 23(6): 519–526.
21. Ostberg JE, Brookes JAS, McCarthy C et al. A Comparison of Echocardiography and Magnetic Resonance Imaging in Cardiovascular Screening of Adults with Turner Syndrome. J Clin Endocrinol Metabolism. J Clin Endocrinol Metabolism 2004; 80(12): 5966–5971.
22. Chalard F, Ferey S, Teinturier C et al. Aortic dilatation in Turner syndrome: the role of MRI in early recognition. Pediatr Radiol 2005; 35(3): 323–326.
23. Mortensen KH, Hjerrild BE, Andersen NH. Abnormalities of the major intrathoracic arteries in Turner syndrome as revealed by magnetic resonance imaging. Cardiol Young 2010; 20(2): 191–200.
24. Matura LA, Ho VB, Rosing DR, Bondy CA. Aortic dilatation and dissection in Turner syndrome. Circulation 2007; 116(15): 1663–1670.
25. Lanzarini L, Larizza D, Prete Prete G et al. Prospective evaluation of aortic dimensions in Turner syndrome: A 2-dimensional echocardiographic study. J Am Soc Echocardiogr 2007; 20(3): 307–313.
26. Hovatta O, Hreinsson J, Fridström M et al. Fertility and pregnancy aspects in Turner syndrome. International Congress Series 1298 2006; 185–189.
27. Bodri D, Vernaeve V, Figueras F et al. Oocyte donation in patients with Turner's syndrome: a successful technique but with an accompanying high risk of hypersensitive disorders during pregnancy. Hum Reprod 2006; 21(3): 829–832.
28. Foudila T, Söderström-Anttila V, Hovatta O. Turner's syndrome and pregnancies after oocyte donation. Hum Reprod 1999; 14(2): 532–535.
29. The Practice Comimittee of the American Society for Reproductive Medicine. Increased maternal cardiovascular mortality associated with pregnancy in women with Turner syndrome. Fertil Steril 2008; 90 (Suppl 3): 185–186.
30. Šnajderová M, Heresová J, Mardešič T et al. Turnerův syndrom: přehled problematiky, současný stav, návrh koncepce péče a protokol sledování v dětství, adolescenci a dospělosti. Lék. čes 2001; 140: 533–537.
31. Bondy CA, Rosing D, Reindollar R. Cardiovascular risks of pregnancy in women with Turner syndrome. Letter to the editor. Fertil Steril 2009; 91(5): e31–32.

Doručeno do redakce: 19. 9. 2010
Přijato po recenzi: 11. 10. 2010

MUDr. Eva Klásková[1,2]
doc. MUDr. Jiřina Zapletalová, Ph.D.[1]
doc. MUDr. Aleš Sobek, CSc.[2]
MUDr. David Horák, Ph.D.[3]
MUDr. Jaroslav Wiedermann, CSc.[1]
MUDr. Aleš Sobek Jr.[2]
[1]Dětská klinika FN a LF UP, Olomouc
[2]Fertimed, centrum pro léčbu neplodnosti, Olomouc
[3]Radiologická klinika FN a LF UP, Olomouc
E.Klaskova@seznam.cz

5. SEZNAM POUŽITÉ LITERATURY

1. ABIR, R., FISCH, B., NAHUM, R., et al. *Turner's syndrome and fertility: current status and possible putative prospects.* Hum Reprod Update 2001; 7: 603-610.

2. AKYÜREK, N., ATABEK, M.E., EKLIOGLU, B.S., et al. *Ambulatory blood pressure and subclinical cardiovascular disease in children with Turner syndrome.* Pediatr Cardiol 2014; 35: 57-62.

3. ANABTAWI, I. N., ELLISON, R. G., YEH, T. J., et al. *Dissecting aneurysm of aorta associated with Turner's syndrome.* J Thorac Cardiovasc Durg 1964; 47: 750-754.

4. AZCONA, C., BAREILLE, P., STANHOPE, R. *Turner's syndrome mosaicism in patients with a normal blood lymphocyte karyotype.* Brit Med J 1999; 318: 856-857.

5. BADMANABAN, B., MOLE, D., SARSAM, M.A. *Descending aortic dissection post coarctation repair in a patient with Turner's syndrome.* Cardiol Young 2003; 15: 529-531.

6. BECHTOLD, S.M., DALLA POZZA, R., BECKER, A., et al. *Partial anomalous pulmonary vein connection: an underestimated cardiovascular defect in Ullrich-Turner syndrome.* Eur J Pediatr 2004; 163: 158-162.

7. BASSO, C., Boschello, M., Perrone, C., et al. *An echocardiographic survey of primary school children for bicuspid aortic valve.* Am J Cardiol 2004; 93: 661–663.

8. BARR, M.Jr., OMAN-GANES, L. *Turner syndrome morphology and morphometrics: Cardiac hypoplasia as a cause of midgestation death.* Teratology 2002; 66: 65-72.

9. BERNARD, V., DONADILLE, B., ZENATY, E., et al. *Spontaneous fertility and pregnancy outcomes amongst 480 women with Turner syndrome.* Hum Reprod 2016; 31: 782-788.

10. BLÁHA, P., VIGNEROVÁ, J., RIEDLOVÁ, J., et al. *VI. celostátní antropologický výzkum dětí a mládeže 2001.* Čes-slov Pediat 2003; 58: 766-770.

11. BINDER, G., KOCH,A., Ranke, M.B. *Nested polymerase chain reaction study of 53 cases with Turner's syndrome: is cytogenetically undetected Y mosaicism common?* J Clin Endocrinol Metab 1995; 80: 3532-3536.

12. BIRKERBAEK, N.H.C., HANSEN, J., NIELSEN, J., et al. *Fertility and pregnancy outcome in Danish women with Turner syndrome*. Clin Genet 2002; 61: 35-39.

13. BISPO, A.V.S, dos SANTOS, L.O., BURÉGIO-FROTA, P., et al. *Effect of chromosome constitution variations on the expression of Turner phenotype.* Genet Mol Res 2013; 12: 4243-4250.

14. BODRI, D., VERNAEVE, V., FIGUERAS, F., et al. *Oocyte donation in patients with Turner's syndrome: a successful technique but with an accompanying high risk of hypertensive disorders during pregnancy.* Hum Reprod 2006; 21: 829-832.

15. BOLDO, A., WHITE, WB. *Blood pressure effects of the oral contraceptive and postmenopausal hormone therapies.* Endocrinol Metab Clin North Am 2011; 40: 419-432.

16. BOISSONNAS, C.C., DAVY, C., BORNES, M., et al. *Careful cardiovascular screening and follow-up of women with Turner syndrome before and during pregnancy is necessary to prevent maternal mortality.* Fertil Steril 2009; 91: e925-927.

17. BONDY, C. A. *Genomic imprinting in Turner syndrome.* Int Congress Series 2006; 1298: 21-25.

18. BONDY, C.A., VAN, P.L., BAKALOV, V.K., et al. *Growth hormone treatment and aortic dimensions in Turner syndrome.* J Clin Endocrinol Metab 2006; 91: 1785-1788.

19. BONDY, C.A. *Turner Syndrome Study Group. Care of girls and women with Turner syndrome: a guideline of the Turner Syndrome Study Group.* J Clin Endocrinol Metab 2007; 92: 10-25.

20. BONDY, C.A. *Aortic Dissection in Turner Syndrome.* Curr Opin Cardiol 2008; 23: 519-526.

21. BONDY, C.A. *Congenital Cardiovascular Disease in Turner Syndrome.* Congenit Heart Dis 2008; 3: 2-15.

22. BONDY, C.A., ROSING, D., REINDOLLAR, R. *Cardiovascular risks of pregnancy in women with Turner syndrome.* Fertil Steril 2009; 91: e31-32.

23. BONDY, C.A., CHENG, C. *Monosomy for the X chromosome.* Chromosome Res 2009; 17: 649-658.

24. BONDY, C.A., BAKALOV, V.K., CHENG, C., et al. *Bicuspid aortic valve and aortic coarctation are linked to deletion of the X chromosome short arm in Turner syndrome.* J Med Genet 2013; 50: 662-665.

25. BOUCHER, C.A., SARGENT, C.A., OGATA, T., AFFARA, N.A. *Breakpoints analysis of Turner patients with partial Xp deletions: implications for the lymphoedema gene location.* J Med Genet 2001; 38: 591-598.

26. BRYMAN, I., SYLVEN, L., BERNTORP, K., et al. *Pregnancy rate and outcome in Swedish women with Turner syndrome.* Fertil Steril 2011; 95: 2507-2510.

27. CABANES, L., CHALAS, C., CHRISTIN-MAITRE, S., et al. *Turner syndrome and pregnancy: clinical practice. Recommendations for the management of patients with Turner syndrome before and during pregnancy.* Eur J Obstet Gynecol Reprod Biol 2010; 152: 18-24.

28. CALLOWAY, T. J., MARTIN, L. J., ZHANG, X., et al. *Risk Factors for Aortic Valve Disease in Bicuspid Aortic Valve: A Family-Based Study*. Am J Med Genet 2011; 1015-1020.

29. CARLSON, M., SILBERBACH, M. *Dissection of the aorta in Turner syndrome: two cases and review of 85 cases in the literature.* J Med Genet 2007; 44: 745-749.

30. CARLSON, M., AIRHART, N., LOPEZ, L., et al. *Moderate aortic enlargement and bicuspid aortic valve are associated with aortic dissection in Turner syndrome: report of the international Turner syndrome aortic dissection registry.* Circulation 2012; 126: 2220-2226.

31. CHALARD, F., FEREY, S., TEINTURIER, C., KALIFA, G. *Aortic dilatation in Turner syndrome: the role of MRI in early recognition.* Pediatr Radiol 2005; 35: 323-326.

32. CHEVALIER, N., LETUR, H., LELANNOU, D., et al. *Materno-fetal cardiovascular complications in Turner syndrome after oocyte donation: insufficient prepregnancy screening and pregnancy follow-up are associated with poor outcome.* J Clin Endocrinol Metab 2011; 96: E260-267.

33. CLARK, E. *Neck Web and Congenital Heart Defects: A Pathogenic Association in 45 X-0 Turner Syndrome?* Teratology 1984; 29: 355-361.

34. CLEEMANN, L., MORTENSEN, K.H., HOLM, K., et al. *Aortic dimensions in girls and young women with Turner syndrome: A magnetic resonance imaging study.* Pediatr Cardiol 2010; 31: 497-504.

35. CRAMER, J.W., BARTZ, P.J., SIMPSON, P.M., et al. *The Spectrum of Congenital Heart Disease and Outcomes After Surgical Repair Among Children With Turner Syndrome: A Single-Center Review.* Pediatr Cardiol 2014; 253-260.

36. CRIPE, L., ANDELFINGER, G., MARTIN, L. J., et al. *Bicuspid aortic valve is heritable.* J Am Coll 2004; 44: 138-143.

37. ČAPKOVÁ, P., ADAMOVÁ, K., ŠANTAVÁ, A., et al. *Význam genetického vyšetření u párů s poruchami reprodukce.* Čes Gynek 2004; 1: 66-71.

38. DAVENPORT, M.L. *Approach to the patient with Turner syndrome.* J Clin Endocrinol Metab 2010; 95: 1487-1495.

39. DAVIES, R.R., GALLO, A., COADY, M.A., et al. *Novel measurement of relative aortic size predicts rupture of thoracic aortic aneurysm.* Ann Thorac Surg 2006; 81: 169-177.

40. DAVIES, A., HOLLOWAY, C., LEWANDOWSKI, A.J., et al. *Diameters of the normal thoracic aorty measured by cardiovascular magnetic resonance imaging; correaltion with gender, body surface area and body mass index.* J Cardiovasc Magn Reson 2013; 15(Suppl 1): E77.

41. DE GROOTE, K., DEVOS, D., VAN HERCK, K., et al. *Abnormal aortic arch morphology in Turner syndrome patients is a risk factor for hypertension.* Heart Vessels 2014; DOI 10.1007/s00380-014-0529-0.

42. DEVERNAY-LEFORT, M., ECOSSE, E., COSTE, J., et al. *Adult care in young women with Turner syndrome in real life: how far are we from international recommendations?* 46th ESPE Meeting 2007; Helsinki.

43. DREXLER, M., ERBEL, R., MÜLLER, U., et al. *Measurement of intracardiac dimensions and structures in normal young adult subjects by transesophageal echocardiography.* Am J Cardiol 1990; 65: 1491-1496.

44. DUBOIS, D., DUBOIS, EF. *A furmula to estimate the approximate surface area if height and weight be known.* Arch Intern Medicine 1916; 17: 863-71.

45. DULAC, Y., PIENKOWSKI, C., ABADIR, S., et al. *Cardiovascular abnormalities in Turner's syndrome: what prevention?* Arch Cardiovasc Dis 2008; 101: 485-490.

46. ECKHAUSER, A., SOUTH, S.T., MEERS, L, et al. *Turner Syndrome in Girls Presenting with Coarctation of the Aorta.* J Pediatr 2015; 17: 1062-1066.

47. EL-MANSOURY, M.M., BARRENAS, M.L., BRYMAN, I., et al. *Chromosomal mosaicism mitigates stigmata and cardiovascular risk factors in Turner syndrome.* Clin Endocrinol (Oxf) 2007; 66: 744-751.

48. EL-MANSOURY, M.M. *Turner syndrome. Relation between genotype and phenotype and long-term follow-up studies.* Göteborg: University of Gothenburg 2009. ISBN 978-91-628-7917-4.

49. ELSHEIKH, M.C., CASADEI, B., CONWAY, G.S., WASS, J.A.H. *Hypertension is a major risk factor for aortic root dilatation in women with Turner's syndrome.* Clin Endocrinol (Oxf) 2001; 54: 69-73.

50. EVANGELISTA, A., FLACHSKAMPF, F.A., ERBEL, R., ET. AL. *Echocardiography in aortic disease: EAE recommendation for clinical practice.* Eur J Echocardiogr 2010; 11: 645-658.

51. EXPERT PANEL ON THE IDENTIFICATION, EVALUATION, AND TREATMENT OF OVERWEIGHT IN ADULTS CLINICAL GUIDELINES IN THE IDENTIFICATION, EVALUATION, AND TREATMENT OF OVERWEIGHT AND OBESITY IN ADULTS: EXECUTIVE SUMMARY. Am J Clin Nutr 1998; 68: 899-917.

52. FERNÁNDEZ, R., MÉNDEZ, J., PÁSARO, E. *Turner syndrome: a study of chromosomal mosaicism*. Hum Genet 1996; 98: 29-35.

53. FERNANDES, S. M., SANDERS, S. P., KHAIRY, P., et al. *Morphology of Bicuspid Aortic Valve in Children and Adolescents*. J Am Coll Cardiol 2004; 44:1648-1651.

54. FORD, C.E., MILLER, O.J., POLANI, P.E. et al. *A sex chromosome anomaly in a case of gonadal dysgenesis (Turner's syndrome).* Lancet 1959; 1: 711-713.

55. FOUDILA, T., SÖDERSTRÖM-ANTTILA, V., HOVATTA, O. *Turner's syndrome and pregnancies after oocyte donation.* Hum Reprod 1999; 14: 532-535.

56. FRERIKS, K., TIMMERS, H. J., NETEA-MAIER, R. T., et al. *Buccal cell FISH and blood PCR-Y detect high rates of X chromosomal mosaicism and Y chromosomal derivatives in patients with Turner syndrome.* Eur J Med Genet 2013; 56: 497-501.

57. FUDGE, E.B., CONSTANTACOS, C., FUDGE, J.C., DAVENPORT, M. *Improving Detection of Hypertension in Girls with Turner Syndrome Using Ambulatory Blood Pressure Monitoring.* Horm Res Paediatr 2014; 81: 25-31.

58. GARDNER, K., KENT, J., KILLIAN, J., et al. *Turner Syndrome A Comprehensive Guide CD-ROM.* Eli Lilly and Company Office of Lilly CME, 2000.

59. GAUTIER, M., DETAINT, D., FERMANIAN, C., et al. *Nomograms for Aortic Roots Diameters in Children Using Two-Dimensional Echocardiography.* Am J Cardiol 2010; 105: 888-894.

60. GEKAS, J., THEPOT, F., TURLEAU, C., et al. *Chromosomal factors of infertility in candidate couples for ICSI: an equal risk of constitutional aberrations in women and men.* Hum Reprod 2001; 16: 82-90.

61. GIORDANO, R., FORNO, D., LANFRANCO, F. et al. *Metabolic and cardiovascular outcomes in a group of adult patients with Turner's syndrome under hormonal replacement therapy.* Eur J Endocrinol 2011; 164: 819-826.

62. GOLDFINGER, J.Z., HALPERIN, J.L., MARIN, M.L., et al. *Thoracic Aortic Aneurysm and Dissection.* J Am Coll Cardiol 2014; 64: 1725 – 1739.

63. GØTZSCHE, C.O., KRAG-OLSEN, B., NIELSEN, J., et al. *Prevalence of cardiovascular malformations and association with karyotypes in Turner's syndrome.* Arch Dis Child 1994; 71: 433-436.

64. GRAVHOLT, C.H., JUUL, S., NAERAA, R.W., HANSEN, J. *Prenatal and postnatal prevalence of Turner's syndrome: a registry study.* BMJ 1996; 312: 16-21.

65. GRAVHOLT, C.H., JUUL, S., NAERAA, R.W. et al. *Morbidity in Turner syndrome.* J Clin Epidemiol 1998; 51:147-158.

66. GRAVHOLT, C.H., NAERAA, R.W., NYHOLM, B., et al. *Glucose Metabolism, Lipid Metabolism, and Cardiovascular Risk Factors in Adult Turner's Syndrome.* Diabetes Care 1998; 21: 1062-1070.

67. GRAVHOLT, C.H. *Epidemiological, endocrine and metabolic features in Turner syndrome.* Eur J Endocrinol 2004; 151: 657-687.

68. GRAVHOLT, C.H., LANDIN-WILHELMSEN, K., STOCHHOLM, K., et al. *Clinical and epidemiological description of aortic dissection in Turner's syndrome.* Cardiol Young 2006;16: 430-436.

69. GRAVHOLT, C.H., HANSEN, K.W., ERLANDSEN, M., et al. *Nocturnal hypertension and impaired sympathovagal tone in Turner syndrome*. J Hypertens 2006; 24: 353-360.

70. GRAVHOLT, C.H., HJERRILD, B. *Hypertension and ischemic cardiovascular disease in Turner syndrome.* International Congress Series 2006; 1298: 174-179.

71. GRAVHOLT, C.H. *Epidemiology of Turner syndrome.* The Lancet Oncology 2008; 9: 193-195.

72. GUNTHER, D.F., EUGSTER, E., ZAGAR, A.J., et al. *Ascertainment bias in Turner syndrome: new insights from girls who were diagnosed incidentally in prenatal life.* Pediatrics 2004; 114: 640-644.

73. GUTMARK-LITTLE, I., BACKELJAUW, P.F. *Cardiac magnetic resonance imaging in Turner syndrome.* Clin Endocrinol (Oxf) 2013; 78: 646-658.

74. HAAK, M.C., BARTELINGS, M.M., GITTENBERGER-DE GROOT, A.C., et al. *Cardiac Malformations in first-trimester fetuses with increased nuchal translucency: ultrasound diagnosis and postmortem morphology.* Ultrasound Obstet Gynecol 2002; 20: 14-21.

75. HADNOTT, T.N., GOULD, H.N., GHARIB, A.M., BONDY, C.A. *Outcomes of spontaneous and assisted pregnancies in Turner syndrome: the U.S. National Institutes of Health experience.* Fertil Steril 2011; 95: 2251-2256.

76. HAGAN, P.G., NIENABER, C.A., ISSELBACHER, E.M. et al. *The International Registra of Acute Aortic Dissection (IRAD). New Insight Into an Old Disease.* JAMA 2000; 283: 897-903.

77. HAGMAN, A., LOFT, A., WENNERHOLM, U. B., et al. *Obstetric and neonatal outcome after oocyte donation in 106 women with Turner syndrome: a Nordic cohort study.* Hum Reprod 2013; 28: 1598-1609.

78. HILTON, T., CASTELLO, R., OHAR, J. et al. *Persistent left superior vena cava in Turner's syndrome: A transesophageal echocardiographic study.* Am Heart J 1992; 123: 234-236.

79. HJERRILD, B.E., MORTENSEN, K.H, SORENSEN, K.E., et al. *Thoracic aortopathy in Turner syndrome and the influence of bicuspid aortic valves and blood pressure: a CMR study.* J Cardiovasc Magn Reson 2010; doi: 10.1186/1532-429X-12-12.

80. HO, V.B., BAKALOV, V.K., COOLEY, M., et al. *Major vascular anomalies in Turner syndrome: prevalence and magnetic resonance angiographic features.* Circulation 2004; 110: 1694-1700.

81. HOFFMAN, J.I.E., KAPLAN, S. *The incidence of Congenital Heart Disease.* J Am Coll Cardiol 2002; 39: 1890-1900.

82. HOMER, L., LE MARTELOT, M.T., MOREL, F., et al. *45,X/46,XX mosaicism below 30% of aneuploidy: clinical implications in adult women from a reproductive medicine unit.* Eur J Endocrinol 2010; 162: 617-623.

83. HOOK, E.B., WARBURTON, D. *Turner syndrome revisited: review of new data supports the hypothesis that all viable 45,X cases are cryptic mosaics with a rescue cell line, implying an origin by mitotic loss.* Hum Genet 2014; 133: 417-424.

84. HOOK, E.B., WARBURTON, D. *The Distribution of Chromosomal Genotypes Associated with Turner's Syndrome: Livebirth Prevalence Rates and Evidence for Diminished Fetal Mortality and Severity in Genotypes Associated with Structural X Abnormalities or Mosaicism.* Hum Genet 1983; 64: 24-27.

85. HOVATTA, O., HREINSSON, J., FRIDSTRÖM, BORGSTRÖM, B. *Fertility and pregnancy aspects in Turner syndrome.* International Congress Series 2006; 1298: 185-189.

86. CHOBANIAN, A.V., BAKRIS, G.L., BLACK, H.R., et al. *Seventh report of the Joint National Committee on Prevention, Detection, Evaluation, and Treatmen of High Blood Pressure.* Hypertension 2003; 42: 1206-1252.

87. CHU, C. E., DONALDSON, M. D. C., KELNAR, C. J. H, et al. *Possible role of imprinting in the Turner phenotype.* J Med Genet 1994; 31: 840-842.

88. ILYAS, M., CHU, C., ETTLES, D., et al. *Evaluation by magnetic resonance imaging of aortic dilatation and coarctation in adult Turner syndrome patients.* Clin Endocrinol 2006; 65: 154-157.

89. JACKSON, H. *A case of Turner's syndrome with coarctation of the aorta and a pulmonary, arterio-venous aneurysm.* S Afr Med J 1950; 24: 423-424.

90. JASSAL, D. S., BHAGIRATH, K. M, TAM, J. W., et al. *Association of Bicuspid Aortic Valve Morphology and Aortic Root Dimensions: A Substudy of the Aortic Stenosis Progressin Observation Measuring Effects of Rosuvastatine (ASTRONOMER) Study.* Echocardiography 2010; 27: 174-170.

91. JONES, J.A., IKONOMIDIS, J.S. *The Pathogenesis of Aortopathy in Marfan Syndrome and Related Diseases.* Curr Cardiol Rep 2010; 99-107.

92. KARNIS, M.F., ZIMON, A.E., LALWANI, S.I., et al. *Risk of death in pregnancy achieved through oocyte donation in patients with Turner syndrome: a national survey.* Fertil Steril 2003; 80: 498-501.

93. KAWEL-BOEHM, N., MACEIRA, Al., VALSANGIACOMO-BUECHEL, E.R. et al. *Normal values for cardiovascular magnetic resonance in adults and children*. J Cardiovasc Magn Reson 2015; 17: 29.

94. KIM, H.K., GOTTLIEBSON, W., HOR, K., et al. *Cardiovascular anomalies in Turner syndrome: spectrum, prevalence, and cardiac MRI findings in a pediatric and young adult population.* AJR Am J Roentgenol 2011; 196: 454-460.

95. KLÁSKOVÁ, E., TÜDÖS, Z., SOBEK, A., ZAPLETALOVA, J., et al. *Low-level 45,X/46,XX mosaicism is not associated with congenital heart disease and thoracic aorta dilatation: a prospective magnetic resonance study.* Ultrasound Obstet Gynecol 2015; 45: 722-727.

96. KLÁSKOVÁ, E., ZAPLETALOVÁ, J., KAPRÁLOVÁ, S., ŠNAJDEROVÁ, M., LEBL, J., Tüdös, Z., PAVLÍČEK, J., ČERNÁ, J., MihÁL, V., STARÁ, V., PROCHÁZKA, M. *Increased prevalence of bicuspid aortic valve in Turner syndrome links with karyotype: a crucial importance of detailed cardiovascular screening.* J Pediatr Endocrinol Metab, 2017; 30: *in press*.

97. KNEPPO, C., EICHHORN, J.G., LEY, S., et al. *Assessment of aortic morphology and compliance in children and adolescents with Ullrich-Turner syndrome (UTS) using magnetic resonance imaging (MRI).* J Pediatr Endocrinol Metab 2014; 27: 915-922.

98. LANDIN-WILHELMSEN, K., BRYMAN, I., WILHELMSEN, I. *Cardiac Malformations and Hypertension, But Not Metabolic Risk Factors, Are Common in Turner Syndrome.* J Clin Endocrinol Metab 2001; 86: 4166-4170.

99. LANZARINI, L., Larizza, D., Prete, G., et al. *Prospective evaluation of aortic dimensions in Turner syndrome: a 2-dimensional echocardiographic study.* J Am Soc Echocardiogr 2007; 20: 307-313.

100. LARA, D.A., ETHEN, M.K., NEMBHARD, W.N. et al. *A population-based analysis of mortality in patients wit Turner syndrome and hypoplastic left heart syndrome using Texas Birth Defect Registry.* Congenit Heart Dis 2016; doi 10.1111/chd.12413

101. LIN, A.E., SILBERBACH, M. *Focus on the heart and aorta in Turner syndrome.* J Pediatr 2007; 150: 572-574.

102. LIN, A.E., LIPPE, B., ROSENFELD, R.G. *Further Delineation of Aortic Dilatitation, Dissection, and Rupture in Patients With Turner Syndrome.* Pediatrics 1998; 102(e12): 1-9.

103. LOPEZ, L., ARHEART, K.L., COLAN, S.D., et al. *Turner syndrome is an independent risk factor for aortic dilation in the young.* Pediatrics 2008; 121: e1622-1627.

104. LOS, E., QUEZADA, E., CHEN, Z., et al. *Pilot Study of Blood Pressure in Girls With Turner Syndrome. An Awareness Gap, Clinical Associstions, and New Hypotheses.* Hypertension 2016; 68: 133-136.

105. LOSCALZO, M.L., VAN, P.L., HO, V.B., et al. *Association between fetal lymphedema and congenital cardiovascular defects in Turner syndrome.* Pediatrics 2005; 115: 732-735.

106. MALONE, F.D, BALL, R.H., NYBERG, A.D., et al. *First-Trimester Septated Cystic Hygroma. Prevalence, Natural History, and Pediatric Outcome.* Obstet Gynecol 2005; 106: 288-294.

107. MATURA, L.A., HO, V.B., ROSING, D.R., BONDY, C.A. *Aortic dilatation and dissection in Turner syndrome.* Circulation 2007; 116: 1663-1670.

108. MAUREIRA, J.P., VANHUYSE, F., LEKEHAL, M., et al. *Failure of Marfan anatomic criteria to predict risk of aortic dissection in Turner syndrome: necessity of specific adjusted risk thresholds.* Interact Cardiovasc Thorac Surg 2012; 14: 610-614.

109. MAZZANTI, L., CACCIARI, E. *Congenital heart disease in patients with Turner's syndrome.* The Journal of Pediatrics 1998; 133: 688-692.

110. MAZZANTI, L., PRANDSTRALLER, D., FATTORI, R., et al. *Monitoring of congenital heart disease (CHD) and aortic dilatation in Turner syndrome: Italian experience.* International Congress Series 2006; 1298: 123-130.

111. McFADDEN, D.E., KWONG, L.C., YAM, I.Y., et al. *Parenteral origin in human fetuses: exidence for genomic imprinting.* Hum Genet 1993; 92: 465-469.

112. MESCHEDE, D., LEMCKE, B., EXELER, J.R., et al. *Chromosome abnormalities in 447 couples undergoing intracytoplasmic sperm injection – prevalenceem types, sex distribution and reproductive relevance.* Hum Reprod 1998; 13: 576-582.

113. MENASHA, J., LEVY, B., HIRSCHHORN, K., et al. *Incidence and spectrum of chromosome abnormalities in spontaneous abortions: New insights from a 12-yaer study*. Genet Med 2005; 7: 251-263.

114. MIGUEL-NETO, J., CARVALHO, A.B., MARQUES-de-FARIA, A.P., et al. *New approach to phenotypic variability and karyotype-phenotype correlation in Turnr syndrome.* J Pediatr Endocrinol Metab 2016; 29: 475-479.

115. MIYABARA, S.N., NAKAYAMA, M., SUZUMORI, K., et al. *Developmental Analysis of Cardiovascular System of 45,X Fetuses With Cystic Hygroma.* Am J Med Genet 1997; 68: 135-141.

116. MORTENSEN, K.H., HJERRILD, B.E., ANDERSEN, N.H., et al. *Abnormalities of the major intrathoracic arteries in Turner syndrome as revealed by magnetic resonance imaging.* Cardiol Young 2010; 20: 191-200.

117. MORTENSEN, K.H., HJERRILD, B.E., STOCHHOLM, K., et al. *Dilation of the ascending aorta in Turner syndrome - a prospective cardiovascular magnetic resonance study.* J Cardiovasc Magn Reson 2011; 13: 24.

118. MORTENSEN, K.H., ANDERSEN, N.H., GRAVHOLT, C.H. *Cardiovascular phenotype in Turner syndrome - integrating cardiology, genetics, and endocrinology*. Endocr Rev 2012; 33: 677-714.

119. MORTENSEN, K.H., ERLANDSEN, M., ANDERSEN, N.H., GRAVHOLT, C.H. *Prediction of aortic dilation in Turner syndrome - the use of serial cardiovascular magnetic resonance.* J Cardiovasc Magn Reson 2013; 15: 47.

120. NATHWANI, N.U., UNWIN, R., BROOK, C.G., HINDMARSH, P.C. *Blood pressure and Turner syndrome.* Clin Endocrinol (Oxf) 2000; 52: 363-370.

121. NATHWANI, N.U., UNWIN, R., BROOK, C.G., HINDMARSH, P.C. *The influence of renal and cardiovascular abnormalities on blood pressure in Turner syndrome.* Clin Endocrinol (Oxf) 2000; 52: 371-377.

122. OGATA, T., MUROYA, K., MATSUO, N., et al. *Turner syndrome and Xp deletions: clinical and molecular studies in 47 patients.* J Clin Endocrinol Metab 2001; 86: 5498-5508.

123. OLIVIERI, L.J, BAbA, R.Y., ARAI, E.A., et al. *Spectrum of Aortic Valve Abnormalities Associated With Aortic Dilation Across Age Groups in Turner Syndrome*. Circ Cardiovasc Imaging 2013; 6: 1018-10220063.

124. OSTBERG, J.E., BROOKES, J.A., MCCARTHY, C., et al. *A comparison of echocardiography and magnetic resonance imaging in cardiovascular screening of adults with Turner syndrome.* J Clin Endocrinol Metab 2004; 89: 5966-5971.

125. OSTBERG, J.E., CONWAY, G.S. *Vasculopathy in Turner Syndrome.* International Congress Series 2006; 1298: 117-122.

126. PESCHKA, P., LEYGRAAF, J., VAN DER VEN, K., *et al. Type and frequency of chromosome aberrations in 781 couples undergoing intracytoplasmic sperm injections*. Hum Reprod 1999; 14: 2257-2263.

127. POLANI, P. E., HUNTER, W. F., LENNOX, B. *Chromosomal sex in Turner's syndrome with coarctation of the aorta.* Lancet 1954; 267: 120-121.

128. PRACTICE COMMITTEE, AMERICAN SOCIETY FOR REPRODUCTIVE MEDICINE. *Increased maternal cardiovascular mortality associated with pregnancy in women with Turner syndrome.* Fertil Steril 2012; 97: 282-284.

129. PRAKASH, S.K., BONDY, C.A., MASLEN, C.L., et al. *Autosomal and X chromosome structural variants are associated with congenital heart defects in Turner syndrome: The NHLBI GenTAC registry.* Am J Genet registry 2016; 170: 3157-3164.

130. PRANDSTRALLER, D., MAZZANTI, L., GIARDINI, A., et al. *Correlations of phenotype and genotype in relation to morphologic remodelling of the aortic root in patients with Turner's syndrome.* Cardiol Young 2009; 19: 264-271.

131. PRANDSTRALLER, D., MAZZANTI, L., PICCHIO, F.M., et al. *Turner's Syndrome: Cardiologic Profile According to the Different Chromosomal Patterns and Long-Term Clinical Follow-Up of 136 Nonpreselected Patients.* Pediatr Cardiol 1999; 20: 108-112.

132. PRICE, W.H., CLAYTON, J.F., COLLYER, S., et al. *Mortality ratios, life expectancy, and causes of death in patients with Turner's syndrome*. Journal of Epidemiology and Community Health 1986; 40: 97-102.

133. RANKE, M.B., SAENGER, P. *Turner's syndrome.* The Lancet 2001; 358(9278): 309-314.

134. REIK, W., WALTER, J. *Genomic imprinting: parenteral influence on the genome.* Nat Rev Genet 2001; 2:21-32.

135. REGITZ-ZAGROSEK, V., LUNDQVIST, C.B., BORGHI, C., et al. *The Task Force on the Management of Cardiovascular Diseases during Pregnancy of the European Society of Cardiology (ESC). Endorsed by the European Society of Gynecology (ESG), the Association for European Paediatric Cardiology (AEPC), and the German Society for Gender Medicine (DGesGM)*. Eur Heart J 2011; 32: 3147-3197.

136. ROMAN, M.J., DEVEREUX, R.B., KRAMER-FOX, R., et al. *Two-Dimensional Echocardiographic Aortic Root Dimensions in Normal Children and Adults.* Am J Cardiol 1989; 64: 507-512.

137. ROBERTS, W. C. *The congenitally bicuspid aortic valve. A study of 85 autopsy cases.* J Am Cardiol 1970; 26: 72-83.

138. ROOS-HESSELINK, J.W., SCHÖLZEL, B.E., HEIJDRA, R.J., et al. *Aortic valve and aortic arch pathology after coarctation repair.* Heart 2003; 89: 1074-1077.

139. SACHDEV, V., MATURA, L.A., SIDENKO, S., et al. *Aortic Valve Disease in Turner Syndrome.* J Am Coll Cardiol 2008; 51: 1904-1909.

140. SIU, S. C., SILVERSIDES, C. K. *Bicuspid aortic valve disease.* J Am Coll Cardiol 2010; 55 : 2789-2800.

141. SCHAEFER, B. M., LEWIN, M. B., STOUT, K. K., et al. *The bicuspid aortic valve: an integrate phenotypic classification of leaflet morphology and aortic root shape.* Heart 2008; 94: 1634-1638.

142. SHARMA, J., Friedman, D., DAVE-SHARMA, S., et al. *Aortic distensibility in Turner's syndrome.* Cardiol Young 2009; 19: 568-572.

143. SCHILLER, N.B., SHAH, P.M., CRAWFORD, M., et al. *Recommendations for quantitation of the left ventricle by two-dimensional echocardiography. American Society of Echocardiography Committee on Standards, Subcommittee on Quantitation of Two-Dimensional Echocardiograms.* J Am Soc Echocardiogr 1989; 2: 358-67.

144. SCHOEMAKER, M. J., SWERDLOW, A.J., HIGGINS, C.D., et al. *Mortality in women with Turner syndrome in Great Britain: a national cohort study.* J Clin Endocrinol Metab 2008; 93: 4735-4742.

145. SILBERBACH, M. *Making treatment decisions for those with congenital heart disease in Turner syndrome: The need for evidence-based medicine.* International Congress Series 2006; 1298: 131-136.

146. SKUSE, D. H., JAMES, R. S., BISHOP, D. V. et al. *Evidence rom Turner's syndrome of an inmprinted X-linked locus affecting cognitive function.* Nature 1997; 387: 705-708.

147. SONNTAG, B., MESCHEDE, D., ULLMANN, V., et al. *Low-level sex chromosome mosaicism in female partners of couples undergoing ICSI therapy does not significantly affect treatment outcome*. Hum Reprod 2001; 16: 1648-1652.

148. STOCHHOLM, K., JUUL, S., JUEL, K., et al. *Prevalence, incidence, diagnostic delay, and mortality in Turner syndrome.* J Clin Endocrinol Metab 2006; 91: 3897-3902.

149. SURERUS, E., HUGGON, I. C., ALLAN, L. D. *Turner's syndrome in fetal life.* Ultrasound Obstet Gynecol 2003; 22: 264-267.

150. SWAPP, G.H., JOHNSTON, A.W., WATT, J.L, et al. *A fertile woman with non-mosaic Turenr's syndrome. Case report and review of the literature.* Brit J Obstet Gynecol 1989; 876-880.

151. SYBERT, V. P. *Cardiovascular Malformations and Complications in Turner Syndrome.* Pediatrics 1998; 101: e11.

152. SYBERT, V.P., McCAULEY, E. *Turner's Syndrome.* N Engl J Med 2004; 351: 1227-1238.

153. ŠAMÁNEK, M., VOŘÍŠKOVÁ, M. *Congenital Heart Disease Among 815,569 Children Born Between 1980 and 1990 and Their 15-Year Survival: A Prospective Bohemia Survival Study*. Pediatr Cardiol 1999; 20: 411-417.

154. ŠNAJDROVÁ, M. *Dospělé ženy s Turnerovým syndromem*. In: ZAPLETALOVA, J., LEBL, J., ŠNAJDEROVA, M. (Eds), *Turnerův syndrom*. Praha: Galén 2003, p. 175-187.

155. TADROS, T.M., KLEIN, M.D., SHAPIRA, O.M. *Ascending Aortic Dilatation Associated With Bicuspid Aortic Valve: Pathophysiology, Molecular Biology, and Clinical Implications.* Circulation 2009; 119: 880-890.

156. TOMEK, V., MAREK, J., JIČÍNSKÁ, H. et al. *Fetal Cardiology in the Czech Republic: Current Management of Prenatally Diagnosed Congenital Heart Diseases and Arrhythmias.* Physiol Res 2009; Suppl. 2: S159-S166.

157. TURNER, H.H. *A syndrome of infantilism, congenital webbed neck, and cubitus valgus.* Endocrinology 1938; 28: 566-574.

158. TURTLE, E.J., SULE, A.A., BATH, L.E., et al. *Assessing and adressing cardiovascular risk in adults with Turner syndrome.* Clin Endocrinol 2013; 78: 639-645.

159. TUTAR, E., EKICI, F., ATALAY, S., et al. *The prevalence of bicuspid aortic valve in newborns by echocardiographic screening*. Am Heart J 2005; 150: 513-515.

160. VAN ENGELEN, K., BARTELINGS, M. M., GITTENBERGER-DE GROOT, A. C., et al. *Bicuspid aortic valve morphology and associated cardiovascular abnormalities in fetal Turner syndrome: a pathomorphological study.* Fetal Diagn Ther 2014; 36: 59-68.

161. VAN WASSENNAER, A.G., LUBBERS, L.J., LOSEKOOT, G. *Partial abnormal venous return in Turner syndrome*. Eur J Pediatr 1988; 148: 101-103.

162. VOIGT, R. S., SCHRÖDER, A.K., HINRICHS, F., et al. *Low-Level Gonosomal Mosaicism in Women Undergoing ICSI Cycles*. J Assist Reprod 2004; 21: 149-155.

163. VÖLKL, T. D., DEGENHARDT, K.; Koch, A.; et al. *Cardiovascular Anomalies in Children and Young Adults with Ullrich-Turner Syndrome - The Erlagen Experience.* Clin Cardiol 2005; 28: 88-92.

164. van WASSENAER, A. G., LUBBERS, L. J., LOSEKOOT, G. *Partial abnormal pulmonary return in Turner syndrome.* Eur J Pediatr 1998, 148: 101-103.

165. WIKTOR, A., VAN DYKE, D. L. *FISH analysis helps identify low-level mosaicism in Ullrich-Turner syndrome patients.* Genet Med 2004; 6: 132-135.

166. WYSS, D., DeLOZIER, C.D., DANIELL, J., ENGEL, E. *Structural anomalies of the X chromosome: personal observation and review of non-mosaic cases.* Clin Genet 1982; 21: 145.

167. ZAPLETALOVÁ, J., LEBL, J., ŠNAJDEROVÁ, M. *Turnerův syndrom.* 1. edition. Praha: Galén 2003. ISBN 80-726-2204-8.

168. ZHONG, Q., LAYMAN, L.C. *Genetic considerations in patient with Turner syndrome – 45,X with and without mosaicism.* Fertil steril 2012; 98: 775-779.

169. ZINN, A.R., ROSS J.L. *Turner syndrome and haploinsufficiency*. Curr Opin Genet Dev 1998; 8: 322-327.

6. SEZNAM PUBLIKAČNÍ A PŘEDNÁŠKOVÉ ČINNOSTI

a) **Monografie a kapitoly v monografiích** (uvést: autory/editory, název monografie, autory a názvy kapitol, počet stran, případně podíl uchazeče na publikaci v procentech).

1. ČÍHALÍK, Č., **KLÁSKOVÁ, E.,** TÁBORSKÝ, M. *Variabilita EKG nálezů ve vnitřním lékařství a pediatrii*, 224s. Solen Medical Education, 2015, ISBN 978-80-7471-100-8. (50% autorský podíl)

b) Původní vědecké publikace in extenso v daném oboru uveřejněné v časopisech s IF (termínem se rozumí publikace obsahující vlastní vědecké výsledky). Uveďte výši IF časopisu v roce, ve kterém publikace vyšla.

1. **KLÁSKOVÁ, E.**, ZAPLETALOVÁ, J., KAPRÁLOVÁ, S., ŠNAJDEROVÁ, M., LEBL, J., Tüdös, Z., PAVLÍČEK, J., ČERNÁ, J., MihÁL, V., STARÁ, V., PROCHÁZKA, M. *Increased prevalence of bicuspid aortic valve in Turner syndrome links with karyotype: a crucial importance of detailed cardiovascular screening.* J Pediatr Endocrinol Metab, 2017; 30: doi 10.1515/jpem-2016-0301. **IF 0.912** (rok 2015).
2. **KLÁSKOVÁ, E.,** TÜDÖS, Z., SOBEK, J., ZAPLETALOVÁ, J., DOSTÁL, J., ZBOŘILOVÁ, B., SOBEK, A., ADAMOVÁ, K., LATTOVÁ, V., DOSTÁLOVÁ, Z., PROCHÁZKA, M. *Low-level 45,X/46,XX mosaicism is not associated with congenital heart disease and thoracic aorta dilatation: a prospective magnetic resonance study*. Ultrasound Obstet Gynecol 2015; 45: 722-7. **IF 4.254.**

3. **KLÁSKOVÁ, E.,** DRÁBEK, J., HOBZOVÁ, M., SMOLKA, V., ŠEDA, M., HYJÁNEK, J., SLAVKOVSKÝ, R., STRÁNSKÁ, J., PROCHÁZKA, M. *Significant phenotype variability of congenital central hypoventilation syndrome in a family with polyalanine expansion mutation of the PHOX2B gene.* Biomed Pap Med Fac Univ Palacky Olomouc Czech Rep 2016 (in press). **IF 0.924**

4. **KLÁSKOVÁ, E.**, SMOLKA, V., BUČIL, J., ŠIMKOVÁ, M., MICHÁLKOVÁ, K., WIEDERMANN, J., REITINGER, J. *Akutní nekrotizující encefalopatie u batolete vietnamské národnosti.* Čes slov Neurol Neurochir 2003; 66: 368-370. IF **0.05.**

5. ALEKSIJEVIČ, D., ZAPLETALOVÁ, J., SMOLKA, V., **KLÁSKOVÁ, E.**, WIEDERMANN, J., KRAHULÍK, D., VAVERKA, J., FRYŠÁK, Z. *Neuroendokrinní dysfunkce u dětí a dospívajících po úrazu mozku.* Čes slov Neurol Neurochir 2010; 106: 409-414. **IF 0.319.**

6. SMOLKA, V., **KLÁSKOVÁ, E.**, HÁJEK, M., ROHANOVÁ, M., ALEKSIJEVIČ, D., ZAPLETALOVÁ. J., WIEDERMANN, J. *Hyperbarická oxygenační terapie závažných kraniocerebrálních poranění u dětí a adolescentů.* Čes Slov Neurol Neurochirurg 2012; 75/108: 485-489. **IF 0.366.**

7. SOBEK, A. JR., ZBOŘILOVÁ, B., PROCHÁZKA, M., ŠILHÁNOVÁ, E., KOUTNÁ, I., **KLÁSKOVÁ, E.**, TKADLEC, E., SOBEK, A. *High incidence of monozygotic twinning after assisted reproduction is related to genetic information, but not to assisted reproduction technology itself.* Fertil Steril 2015; 103: 756-60. **IF 4.59.**

8. KRAHULÍK, D., ALEKSIJEVIČ, D., SMOLKA, V., **KLÁSKOVÁ, E.**, VENHÁČOVÁ, P, VAVERKA, M., MIHÁL, V., ZAPLETALOVÁ, J. *Prospective*

study of hypothalamo-hypophyseal dysfunction in children and adolescents following traumatic brain injury. Biomed Pap Med Fac Univ Palacky Olomouc Czech Rep 2016; doi: 10.5507/bp.2016.047. **IF 0.924.**

c) Přehledné/souborné vědecké publikace in extenso v daném oboru uveřejněné v časopisech s IF. Uveďte výši IF časopisu v roce, ve kterém publikace vyšla.

1. PASTUCHA, D., FILIPČÍKOVÁ, R., **KLÁSKOVÁ, E.,** HORÁKOVÁ, D., KOCVRLICH, M. *Most common causes of sudden death in young athletes* (Original paper). Exp Clin Cardiol 2014; 20: 2418-2428. **IF 0.76.**

2. SOBEK, A. Jr., PROCHÁZKA, M., **KLÁSKOVÁ, E.,** LUBUSKY, M., PILKA, R. *High incidence of monozygotic twinning in infertility treatment. A review.* Biomed Pap Med Fac Univ Palacky Olomouc Czech Rep 2016. doi: 10.5507/bp.2016.016. **IF 0.924**

d) Původní vědecké publikace in extenso uveřejněné v recenzovaných vědeckých časopisech bez IF.

1. **KLÁSKOVÁ, E.**, MIHÁL, V., POSPÍŠILOVÁ, D., ŠIŠKA, E., SCHEINAROVÁ, A., PETROVÁ, Z. *K využití celkové anestézie u onkohematologicky nemocných dětí.* Zpravodaj klinické farmakologie a farmacie 1995; 9: 18.
2. **KLÁSKOVÁ, E.**, MIHÁL, V., SCHEINAROVÁ, A., ŠIŠKA, E., POSPÍŠILOVÁ, D., PETROVÁ, Z. *Naše zkušenosti s krátkodobou celkovou anestezií na jednotce intenzivní hematologické péče.* Čes-slov Pediat 1996; 51: 287-289.
3. **KLÁSKOVÁ, E.**, SMOLKA, V., DOBEŠOVÁ, J., REITINGER, J., WIEDERMANN, J., KAĎŮRKOVÁ, E. *Stevensův-Johnsův syndrom a toxická epidermální nekrolýza u dětí.* Čes-slov Pediat 2007; 62:, 31-36.

4. **KLÁSKOVÁ E,** BANTOVÁ Z, WIEDERMANN J, KOPŘIVA J, SMOLKA V. *Kardiální příznaky vrozeného centrálního hypoventilačního syndromu.* Kazuistiky alergol pneumol ORL 2011; 8: 17-21.
5. **KLÁSKOVÁ, E**., TÜDÖS, Z., KAPRÁLOVÁ, S., ZAPLETALOVÁ, J. *Nepoznaná vrozená srdeční vada u pacientky s Turnerovým syndromem a její důsledky.* Pediatr praxi 2015; 16: 45-47.
6. **KLÁSKOVÁ, E**., TÜDÖS, Z., KAPRÁLOVÁ, S., ZAPLETALOVÁ, J. *Nepoznaná vrozená srdeční vada u pacientky s Turnerovým syndromem a její důsledky.* Pediatria pre prax 2015; 16: e13-e15.
7. **KLÁSKOVÁ, E.**, LUBUŠKÝ, M. *Ultrazvukové vyšetření srdce plodu.* Postgrad Med 2016; 18(4): 345-350.
8. **KLÁSKOVÁ, E.,** FLODROVÁ, P., HECHT, P., FLODR, P., WIEDERMANN, J. *Narůstající dyspnoe a tachypnoe jako hlavní příznak vzácné kritické vrozené srdeční vady.* Pediatr praxi 2016 – in press
9. MIHÁL, V., HAJDÚCH, M., STARÝ, J., SEDLÁČEK, P., BLAŽEK, B., MICHÁLEK, T., KOTALA, V., JABALI, J., POSPÍŠILOVÁ, D., **KLÁSKOVÁ, E.**, ŠAFÁŘOVÁ, M., JANOŠŤÁKOVÁ, A. *Může in vitro citlivost leukemických buněk na cytostatika ovlivnit klinickou odpověď dětí s akutní lymfoblastickou leukémií?* Čes-slov Pediat 1996; 51: 515-519.
10. VIZINOVÁ, H., MALINČÍKOVÁ, J., **KLÁSKOVÁ, E.** *Kardiorespirační odpověď na zátěž u dětí po přeléčené akutní lymfoblastické leukémii.* Med Sport Bohem Slov 2000; 9: 137-138.
11. POSPÍŠILOVÁ, D., MIHÁL, V., **KLÁSKOVÁ, E**., PETRTÝLOVÁ, K., STARÝ, J., PTOSZKOVÁ, H., HAK, J., KUMŠTA, M., ŠEBESTA, I., JELÍNEK, J. *Výskyt*

Diamond-Blackfanovy anémie v České republice. Čes-slov Pediat 2000; 55: 415-423.

12. MIHÁL V, MICHÁLKOVÁ K, BUČIL J, WIEDERMANN J, **KLÁSKOVÁ E**, KOPŘIVA F, MIKUŠKOVÁ E, TENORA J, GRYM J, ŽALOUDÍKOVÁ M. *Spontánní pneumomediastinum jako nezvyklá příčina dušnosti a bolesti na hrudníku.* Pediat pro praxi 2001; 2: 287-289.
13. VIZINOVÁ, H., MALINČÍKOVÁ, J., **KLÁSKOVÁ, E.**, WIEDERMANN, J. *Zátěžové kardiorespirační parametry u dětí motivovaných k pohybové aktivitě po přeléčené akutní lymfoblastické leukémii.* Čas lék čes 2002; 141: 491-493.
14. MIHÁL, V., MICHÁLKOVÁ, K., WIEDERMANN, J., **KLÁSKOVÁ, E.**, TENORA, J., SKOPAL, F., MUSÍLEK, M. *Absces jater jako vzácná infekční komplikace laparoskopické apendektomie.* Pediat pro praxi 2003; 4: 38-40.
15. SMOLKA, V., REITINGER, J., **KLÁSKOVÁ, E.**, WIEDERMANN, J. *Těžká otrava organofosfáty u batolete.* Anest Intenziv Med 2003; 14: 295-297.
16. MIHÁL, V., MICHÁLKOVÁ, K., VENHÁČOVÁ, J., **KLÁSKOVÁ, E.**, REITINGER, J., GEIER, P. *Diseminovaná stafylokoková infekce u pacientky s dekompenzovaným diabetes mellitus 1. typu.* Interní med pro praxi 2004; 6: 326-328.
17. MIHÁL, V., MICHÁLKOVÁ, K., VENHÁČOVÁ, J., **KLÁSKOVÁ, E.**, REITINGER, J., TENORA, J., GEIER, P. *Diseminovaná stafylokoková infekce u pacientky s dekompenzovaným diabetes mellitus 1. typu.* Pediat pro praxi 2004; 5: 83-85.

18. SMOLKA, V., REITINGER, J., VENHÁČOVÁ, J., WIEDERMANN, J., **KLÁSKOVÁ, E.** *Protrahovaná hypokapnie jako důležitý rizikový faktor vzniku edému mozku v průběhu diabetické ketoacidózy u dětí.* Čes slov Pediat 2004; 59: 187-191.
19. REITINGER, J., ZLÁMAL, Z., SMOLKA, V., WIEDERMANN, J., MICHÁLKOVÁ, K., **KLÁSKOVÁ, E**. *Reinvaginace v dětském věku.* Pediat pro praxi 2005; 6: 218-219.
20. MIHÁL, V., MICHÁLKOVÁ, K., WIEDERMANN, J., GEIER, P., **KLÁSKOVÁ, E.**, JUŘENČÁK, R., KOPŘIVA, F., BUČIL, J., POKORNÝ, J., ZEDNÍKOVÁ, K. *Spontánní pneumomediastinum s podkožním emfyzémem.* Pediat pro praxi 2005; 6: 206-208.
21. SMOLKA, V., REITINGER, J., **KLÁSKOVÁ, E.**, MICHÁLKOVÁ, K., POSPÍŠILOVÁ, D., VLČKOVÁ, I., KALA, M., WIEDERMANN, J. *Mnohočetné nitrolební komplikace zánětu vedlejších nosních dutin u dětí.* Čes-slov Pediat 2007; 62: 84-90.
22. ŠILAROVÁ, J., MALÝ, T., **KLÁSKOVÁ, E.**, SMOLKA, V., MICHÁLKOVÁ, K., ZÁPALKA, M., VENHÁČOVÁ, P., WIEDERMANN, J., MIHÁL, V. *Stenóza tlustého střeva jako příčina subileózního stavu.* Pediat pro praxi 2008; 9: 411-413.
23. ALEKSIJEVIČ, D., ZAPLETALOVÁ, J., SMOLKA, V., **KLÁSKOVÁ, E.**, WIEDERMANN, J., VENHÁČOVÁ, P., KRAHULÍK, D., MICHÁLKOVÁ, K., MIHÁL, V. *Chlapec s malým vzrůstem.* Pediat pro praxi 2011; 12: 339-342.
24. LUDÍKOVÁ, B., LUHOVÝ, M., **KLÁSKOVÁ, E.**, NOVÁK, Z., KOPŘIVA, F., POSPÍŠILOVÁ, D. *Neobvyklé manifestace infekce Parvovirem B19 u dětí.* Čes-Slov Pediat 2012; 67: 160-168.

25. ALEKSIJEVIČ, D., SMOLKA, V., **KLÁSKOVÁ, E.**, MIHÁL, V., WIEDERMANN, J., VENHÁČOVÁ, P., KRAHULÍK, D., ZAPLETALOVÁ, J. *Hypothalamo-hypofyzární dysfunkce u dětí a dospívajících po mozkovém úraze – prospektivní sledování.* Čes-Slov Pediat 2012; 67: 234-241.
26. ROHANOVÁ, M., SMOLKA, V., **KLÁSKOVÁ, E.**, WIEDERMANN, J., SAITZ, J., NEKLANOVÁ, M., MICHÁLKOVÁ, K. Akutní diseminovaná encefalomyelitida. Čes-Slov Pediat 2012; 67: 385-389.
27. DRÁPALOVÁ, R., **KLÁSKOVÁ, E.**, FABULOVÁ, P., KOPŘIVA, F., MIHÁL, V. *Streptococcus agalactiae jako původce opakovaných sepsí u imunokompetentního kojence.* Pediatr pro praxi 2014; 15: 86-88.
28. ŠIGUTOVÁ, L., **KLÁSKOVÁ, E.**, ROHANOVÁ, M., ŠPENEROVÁ, M., SAITZ, J., KOPŘIVA, F., BRYCHTOVÁ, S., SMOLKA, V. *Stevensův-Johnsonův syndrom při infekci dýchacích cest způsobené Mycoplasma pneumoniae.* Pediatr Praxi 2014; 15: 294-297.
29. HÁJEK, M., SLANÝ, J., MARŠÁLKOVÁ, J., TICHAVSKÁ, J., NĚMCOVÁ, P., LUTZOVÁ, M., NEUWIRTHOVÁ, I., SPILKOVÁ, Z., RUČKOVÁ, M., NOGOLOVÁ, A., BÁRTOVÁ, T., DUDA, J., SMOLKA, V., **KLÁSKOVÁ, E.**, HLADÍK, M., TRÁVNÍČEK, B., CHMELAŘ, D., BERAN, V., ŠTĚRBA, J., KEPÁK, T., FEDORA, M, ŠEDA , M., ŽUREK, J., NOVOMESKÝ, F. *Hyperbarická oxygenoterapie u pediatrických pacientů v Centru hyperbarické medicíny Ostrava v letech 2007-2011.* Cesko-Slovenska Pediatrie 2015; 70: 200-209.
30. KAPRÁLOVÁ, S., **KLÁSKOVÁ, E.**, MIHÁL, V., KAMÍNEK, P. *Pneumokokový zánět kyčle u očkovaného kojence.* Pediatr Praxi, 2016; 17:56-58.

31. MIHÁL, V., **KLÁSKOVÁ, E.**, KOPŘIVA, F., KAPRÁLOVÁ, S., MICHÁLKOVÁ, K. *Opakované respirační infekce jako prezentující příznak zdvojeného aortálního oblouku.* Pediatr Praxi 2016; 17 (2): 117-120.

e) Přehledné/souborné vědecké publikace uveřejněné v recenzovaných vědeckých časopisech bez IF.

1. **KLÁSKOVÁ, E.**, ZAPLETALOVÁ, J., SOBEK, A., HORÁK, D., WIEDERMANN, J., SOBEK, A., Jr. *Postižení kardiovaskulárního systému u žen s Turnerovým syndromem, kardiovaskulární rizika spojená s těhotenstvím.* Prakt Gyn 2010; 14: 142-146.
2. **KLÁSKOVÁ, E.**, TÜDÖS, Z., WIEDERMANN, J., ŠNAJDEROVÁ, M. *Postižení kardiovaskulárního systému u Turnerova syndromu.* Čes-slov Pediat 2012; 67: 103-111.
3. **KLÁSKOVÁ, E.**, MIHÁL, V., WIEDERMANN, J., POSPÍŠILOVÁ, D., ZÁPALKA, M. *Kardiotoxicita antracyklinů u dětí s akutní lymfoblastickou leukémií.* Klin Onkol 1997; 10: 80-82.
4. ZAPLETALOVÁ, J., **KLÁSKOVÁ, E.**, LEBL, J., ŠNAJDEROVÁ, M. *Turnerův syndrom. Vybrané kapitoly z endokrinologie*. Moderní gynekologie a porodnictví 2010; 2: 138-152.
5. ZAPLETALOVÁ, J., **KLÁSKOVÁ, E.** *Kardiovaskulární rizika u dívek a žen s Turnerovým syndromem*. Bulletin dětské endokrinologie 2011; 2: 2-4.
6. MIHÁL, V., NEČASOVÁ, A., WIEDERMANN, J., **KLÁSKOVÁ, E.** *Zemřel docent MUDr. Jiří Vyhnálek, CSc.* Čes-slov Pediat 2014; 15: 386-387.

7. LUBUŠKÝ, M., HOLUSKOVÁ, I., PROCHÁZKA, M., HÁLEK, J., **KLÁSKOVÁ, E.** *Management těhotenství s rizikem rozvoje hemolytické nemoci plodu a novorozence.* Postgrad Med 2016; 18(4): 352-356.

f) Disertační práce (autor, název práce, místo a datum obhajoby).

1. **KLASKOVÁ, E.** *Kardiovaskulární projevy Turnerova syndromu od dětství po dospělost.* Obhájeno na Dětské klinice LF UP v Olomouci, 30.4. 2015.

g) Pedagogické publikace určené pro pregraduální studium (učebnice, skripta, výukové filmy, počítačové programy).

1. MIHÁL V., kolektiv. *Vybrané kapitoly z pediatrie – aktualizované a rozšířené vydání. Kapitoly: Myokarditidy v dětském věku, Hypertenze v dětském věku, Kawasakiho syndrom (mukokutánní syndrom mízních uzlin)*, s. 509-552. Univerzita Palackého v Olomouci, 2012. ISBN 978-80-244-3229-8.

h) Ostatní publikace (např. v nerecenzovaných sbornících).

1. **KLÁSKOVÁ, E.**, TÜDÖS, Z., SOBEK, A., DOSTÁL, J., PROCHÁZKA, M., ZBOŘILOVÁ, B., SOBEK, A., Jr., DOSTÁLOVÁ, Z., ZAPLETALOVÁ, J. *Low-Level 45X/46,XX Mosaicism up to 10% Aneuploidy in Women Undergoing IVF Procedure Seems Not To Be Associated with a Higher Prevalence of Congenital Cardiovascular Disease and Thoracic Aorta Dilatation: a Prospective Cardiovascular Magnetic Resonance Study.* In: Ben-Rafael Z (ed.): 18th World Congress on Controversies in Obstetrics, Gynecology &

Infertility (COGI), October 24-27, 2013, Vienna, Austria. Milano, Monduzzi Editoriale, 2014; 17-21. ISBN 978-88-6521-069-7.

i) Publikovaná abstrakta v časopisech s IF.

1. **KLÁSKOVÁ, E.**, ZAPLETALOVÁ, J., WIEDERMANN, J., KOZÁK, J. *Cardiovascular diseases in Turner syndrome (A Single Center Study)* (Abstract), Abstract book of The 93rd Annual Meeting & Expo, Boston 4.-7.6.2011. Endocrin Rev 2011; 32: P2-715. **IF 19.761.**
2. **KLÁSKOVÁ, E.**, TÜDÖS, Z., PROCHÁZKA, M., PILKA, R., DOSTÁL, J., SOBEK, A., ZAPLETALOVÁ, J. *Low-level 45,X/46,XY mosaicism up to 10% of aneuploidy in women undergoing IVF procedure seems not to be associated with higher prevalence of congenital cardiovascular disease and thoracic aorta dilatation: a prospective study* (Abstrakt). Ultrasound Obstet Gynecol 2013; 42 (Supl.1): 152. **IF 3.557.**
3. **KLÁSKOVÁ E,** ŠNAJDEROVÁ M, TÜDÖS Z, PAVLÍČEK J, STARÁ V, ČERNÁ J, ZAPLETALOVÁ J. *Prevalence of Bicuspid Aortic Valve in Turner Syndrome and its Correlation to Karyotype: a Multicentre Prospective Magnetic Resonance Study*. Cardiol Young 2015, 25(Suppl. 1), s. 137. **IF 0.835.**
4. POSPÍŠILOVÁ, D., MIHÁL, V., **KLÁSKOVÁ, E.**, PETRTÝLOVÁ, K., STARÝ, J., PTOSZKOVÁ, H., JELÍNEK, J., HAK, J. *Diamond- Blackfan anaemia registry in Czech Republic (Abstrakt).* Pediatr Research 1999; 45: 759. **IF 2.67.**
5. MALÝ, T., NEVORAL, C., ZLÁMAL, Z., CHUDÁČEK, J., MIHÁL, V., SMOLKA, V., **KLÁSKOVÁ, E.**, MICHÁLKOVÁ, K., HOUSERKOVÁ, D., TICHÝ, T. *Large bronchogenic cyst in rare subdiaphragmatic localization (Abstract).* Eur Sur 2009, Supplement č. 228; 41: 21. **IF 0.63.**

6. KARÁSKOVÁ, E., VYDRA, D., VÉGHOVÁ-VELGÁŇOVÁ, M., SMOLKA, V., **KLÁSKOVÁ, E.,** MICHÁLKOVÁ P. *Posterior reversible encephalopathy syndrome (PRES) as a side effect of biological treatment of IBD in children (abstract).* J Crohns Colitis 2014; 8: S427-S428. **IF 6.23.**
7. ALEKSIJEVIČ, D., KRAHULÍK, D., MIHÁL, V., MICHÁLKOVÁ, A., **KLÁSKOVÁ E.**, VENHÁČOVÁ, P., ZAPLETALOVÁ J. *Endocrine dysfunction after traumatic brain injury in chidren and adolescent (a single centre prospective and retrospectice study)*. Brain Injury 2014; 28, 603-604. **IF 1,861**.
8. **KLÁSKOVÁ E,** ZAPLETALOVÁ, J., SNAJDEROVÁ, M., LEBL, J., TÜDÖS, Z, PAVLÍČEK, J., ČERNÁ, J., STARÁ, V., PROCHÁZKA M., LUBUŠKÝ, M. P06.12. *Increased prevalence of bicuspid aortic valve in Turner links with karyotype: a crutial importance of detailed cardiovascular screening* (abstract). Ultrasound Obstet Gynecol 2016; 48 (Supl.1): 184. **IF 4.254.**

j) Publikovaná abstrakta v časopisech bez IF.

1. **KLÁSKOVÁ, E.**, SMOLKA, V., WIEDERMANN, J., BUČIL, J., MICHÁLKOVÁ, K., REITINGER, J. *Akutní nekrotizující encefalopatie u pacientky vietnamské národnosti. 20. dny klinické a praktické pediatrie. Kongres pediatrů s mezinárodní účastí a sekcí dětských sester. Olomouc, 23.-25.5.2002. Abstrakta.* Pediat pro praxi, 2002; 3: 144.
2. **KLÁSKOVÁ, E.**, HORÁK, D., WIEDERMANN, J. *Opakované kardiální selhání u šestnáctiletého chlapce, přínos MR vyšetření (Abstrakt).* Cor Vasa, 2009; 51: 644-645.

3. **KLÁSKOVÁ, E.**, SOBEK, A., Jr., HLADÍKOVÁ, B., ZAPLETALOVÁ, J., SOBEK, A. *Výskyt srdečních vad u pacientek s Turnerovým syndromem* (Abstrakt). Prakt Gyn, 2009; S1: 200.
4. **KLÁSKOVÁ, E.**, ZAPLETALOVÁ, J., KOZÁK, J. Kardiovaskulární rizika spojená s graviditou u Turnerova syndromu (Abstrakt). Čes-slov Pediat, 2011; 66: 195.
5. **KLÁSKOVÁ, E.** *Kardiovaskulární problematika Turnerova syndromu* (Abstrakt). Pediatr pro praxi, 2013; 14 (Suppl. A): A20.
6. SOBEK, A., Jr., TKADLEC, E., HLADÍKOVÁ, B., KOUTNÁ, O., **KLÁSKOVÁ, E.**, SOBEK, A. *Pokles ovariální funkce u pacientek léčených pro neplodnost* (Abstrakt). Prakt Gyn, 2009; S1: 218.
7. POSPÍŠILOVÁ, D., MIHÁL, V., MICHÁLKOVÁ, K., STEJSKALOVÁ, I., **KLÁSKOVÁ, E**. *Kostní a kloubní změny jako první příznak hemoblastózy (Abstrakt).* Čes Revmatol, 1997; 5: 47-48.
8. WIEDERMANN, J., SMOLKA, V., REITINGER, J., **KLÁSKOVÁ, E**. *Current state of intensive care in pediatrics and some ethic aspects (Abstract) ,* 1st Central European Congress on Intensive Care Medicine. Biomed Pap 2002, 146: 14.
9. WIEDERMANN, J., SMOLKA, V., REITINGER, J., **KLÁSKOVÁ, E.**: *Horečka indikátorem rozvoje urgentního stavu u dětí? 20. dny klinické a praktické pediatrie*. Kongres pediatrů s mezinárodní účastí a sekcí dětských sester. Olomouc, 23.-25.5.2002. Abstrakta. Pediat. pro praxi, 2002; 3: 136-138.
10. SMOLKA, V., REITINGER, J., MICHÁLKOVÁ, K., **KLÁSKOVÁ, E.**, WIEDERMANN, J. *Intrakraniální komplikace sfenoidální sinusitidy - kazuistika, Soubor abstrakt* - XII kongres ČSARIM, 2005; 112.

11. WIEDERMANN, J., SMOLKA, V., **KLÁSKOVÁ, E.**, REITINGER, J. *Hodnocení účinnosti podání nubainu na intenzivní péči, Soubor abstrakt* - XII kongres ČSARIM, 2005; 118.
12. WIEDERMANN, J., SMOLKA, V., REITINGER, J., **KLÁSKOVÁ, E**. *Přednemocniční péče o urgentní stavy (Abstrakt).* Kongres pediatrů a dětských sester. XXIII. dny klinické a praktické pediatrie. Olomouc, 19.-20.5.2005. Pediat pro praxi, 2005; 6 Suppl.: 11.
13. WIEDERMANN, J., NEČASOVÁ, A., **KLÁSKOVÁ, E**. *Současný pohled na léčbu srdečního selhání u dětí (Abstrakt).* 7. český pediatrický kongres s mezinárodní účastí, Praha, 8.-11.6.2006. Čes-slov Pediat, 2006; 61: 335.
14. WIEDERMANN, J., NEČASOVÁ, A., **KLÁSKOVÁ, E.** *Srdeční selhání u dětí (Abstrakt)*, 6. Slovenský pediatrický kongres s medzinárodnou účasťou, Košice, 6.-9.6.2007. Čes-slov Pediat, 2007; 62: 365-366.
15. WIEDERMANN, J., SMOLKA, V., **KLÁSKOVÁ, E.**, ALEKSIJEVIČ, D., ZAPLETALOVÁ, J. *Mírné traumatické poranění mozku (Abstrakt).* Čes-slov Pediat, 2010; 65: Suppl., 315.
16. MALÝ, T., KYSUČAN, J., CHUDÁČEK, J., JUREČKOVÁ, L., VRÁNOVÁ, L., LEDERERÓVÁ, P., SMOLKA, V., **KLÁSKOVÁ, E.**, FLÖGELOVÁ, H., TKACHYK, O., MICHÁLKOVÁ, K. *Iatrogenní rektovaginální pištěl u novorozence.* XXIII. Petřivalského-Rapantův den a 56. Mezinárodní kongres českých a slovenských dětských chirurgů : 29.-30.4.2010, Regionální centrum Olomouc : sborník abstrakt s programem (pořadatel I. chirurgická klinika LF UP a FN Olomouc), Solen, 2010, A28-A9, ISBN 978-80-87327-34-0.

17. MALÝ, T., RÝZNAR, J., CHUDÁČEK, J., JUREČKOVÁ, L., SMOLKA, V., **KLÁSKOVÁ, E.**, ZÁPALKA, M., KARÁSKOVÁ, E., VOSPĚLOVÁ, J., MICHÁLKOVÁ, K. *STEP operace - naše první zkušenost.* XXIII. Petřivalského-Rapantův den a 56. Mezinárodní kongres českých a slovenských dětských chirurgů : 29.-30.4.2010, Regionální centrum Olomouc : sborník abstrakt s programem (pořadatel I. chirurgická klinika LF UP a FN Olomouc), Solen, 2010, A28, ISBN 978-80-87327-34-0.
18. ALEKSIJEVIČ, D., ZAPLETALOVÁ, J., KRAHULÍK, D., VEVERKA, M., **KLÁSKOVÁ, E.**, WIEDERMANN, J., MIHÁL, V. *Endocrine dysfunction after traumatic brain injury in children and adolescents (a single centre prospective study) (Abstrakt)*. Čes-Slov Pediat, 2011; 66: 333.
19. STRÁNSKÁ, J., DRÁBEK, J., SROVNAL, J., HOLINKOVÁ, V., RABČANOVÁ, M., **KLÁSKOVÁ, E.**, BANTOVÁ, Z., SMOLKA, V., HYJÁNEK, J., HAJDÚCH, M. *Fragment analysis of PHOX2B gene causing ondine´s curse: overcoming extreme GC content*. In: Program and Abstracts: The Eighth ISABS Conference on Forensic, Anthropologic and Medical Genetics and Mayo Clinic Lectures in Translational Medicine. Zagreb, 2013; 264. ISBN 978-953-57695-0-7.
20. KAPRÁLOVÁ, S., NOVÁK, Z., POSPÍŠILOVÁ, D., MIHÁL, V., MÚDRÝ, P., **KLÁSKOVÁ, E.** *Chronické srdeční selhání – následek terapie antracykliny u pacientky s vysoce rizikovou ALL po alogenní transplantaci kostní dřeně a léčbě maligního schwannomu jako sekundární malignity.* Vnitr Lek, 2015; 61: Suppl. 2: 35.
21. WIEDERMANN, J., **KLÁSKOVÁ, E.** *Náhlé úmrtí mladých sportovců.* Čes-slov Pediat, 2015; 70, Suppl. 2: 19.

k) Seznam přednášek/posterů přednesených uchazečem na veřejných odborných fórech (neuvádět přednášky/postery, kde byl uchazeč spoluautorem).

1. **KLÁSKOVÁ, E.,** SOBEK, A., Jr., HLADÍKOVÁ, B., ZAPLETALOVÁ, J., SOBEK, A. *Výskyt srdečních vad u pacientek s Turnerovým syndromem* (poster). 8. Česko-slovenská konference reprodukční gynekologie, 19. Sympozium asistované reprodukce, Brno, 12.11.-13.11. 2009.
2. **KLÁSKOVÁ, E.** *Kardiologická péče o pacientky s TS od dětství po dospělost* (přednáška). Předvánoční setkání dětských endokrinologů, Praha, 4.12. 2009.
3. **KLÁSKOVÁ, E.**, ZAPLETALOVÁ, J., WIEDERMANN, J., SOBEK, A., Jr. *Cardiovascular disease in Turner syndrome* (komentovaný poster). 19th Annual Meeting of the ES-PCR, Bratislava, Slovakia, 25.6. 2010.
4. **KLÁSKOVÁ, E.**, ZAPLETALOVÁ, J., SOBEK, A., HORÁK, D., WIEDERMANN, J., SOBEK, A., Jr. *Postižení kardiovaskulárního systému u žen s Turnerovým syndromem, kardiovaskulární rizika spojená s těhotenstvím* (přednáška). 9. česko-slovenská konference reprodukční gynekologie, 20. sympozium asistované reprodukce, Brno, 9-10.11. 2010.
5. **KLÁSKOVÁ, E.**, ZAPLETALOVÁ, J., KOZÁK, J. *Kardiovaskulární rizika spojená s graviditou u Turnerova syndromu* (přednáška). 12. dny dětské endokrinologie, Olomouc, 1.4. 2011.
6. **KLÁSKOVÁ, E.**, ZAPLETALOVÁ, J., KOZÁK, J., WIEDERMANN, J., SOBEK, A. *Postižení kardiovaskulárního systému u žen s Turnerovým syndromem, kardiovaskulární rizika spojená s těhotenstvím* (přednáška). XIX. výroční sjezd ČKS, Brno, 2.5. 2011.

7. **KLÁSKOVÁ, E.**, ZAPLETALOVÁ, J., WIEDERMANN, J., KOZÁK, J. *Cardiovascular Disease in Turner syndrome (A Single-Center Study)* (poster). ENDO 2011: 93rd Annual Meeting, Boston, USA, 4.-7. 6. 2011.
8. **KLÁSKOVÁ, E.**, ZAPLETALOVÁ, J., KOZÁK, J. *Cardiovascular Disease in Turner syndrome (A Single-Centre Study)* (poster). Turner syndrome: Strategies to Improve Care Outcome, New York, USA, 16.9. 2011.
9. **KLÁSKOVÁ, E.**, ZAPLETALOVÁ, J. *Turnerův syndrom a rizika kardiovaskulárních komplikací během gravidity* (přednáška). 9. podzimní endokrinologické sympozium, Liblice, 7.-8.9. 2011.
10. **KLÁSKOVÁ, E.**, ZAPLETALOVÁ, J., SOBEK, A., HORÁK, D., WIEDERMANN, J., SOBEK, A., Jr.: *Postižení kardiovaskulárního systému u žen s Turnerovým syndromem, kardiovaskulární rizika spojená s těhotenstvím* (poster). XXXIV. Endokrinologické dny, Brno, 20.-22.10. 2011.
11. **KLÁSKOVÁ, E.**, ZAPLETALOVÁ, J., TÜDÖS, Z., SOBEK, A., WIEDERMANN, J. *Turnerův syndrom a postižení kardiovaskulárního systému, riziko kardiálních komplikací během gravidity* (přednáška). 43. Celoslovenská pediatrická konferencia- Galandove dni, 24.-25.11. 2011, Slovenská republika, Martin.
12. **KLÁSKOVÁ, E.** *Kardiologické riziká pacientiek s Turnerovým syndrómom* (přednáška). Deň detskej kardiológie, Valčianská dolina, Martin, Slovensko, 15.3. 2012.
13. **KLÁSKOVÁ, E.,** TÜDÖS, Z., ŠNAJDEROVÁ, M., ZAPLETALOVÁ, J. *Turnerův syndrom a jeho projevy od dětství do dospělosti* (přednáška). XX. Výroční sjezd České kardiologické společnosti, Brno, 13-16.5. 2012.

14. **KLÁSKOVÁ, E.** *Genetické syndromy v kardiologii* (přednáška). Moravský den dětské kardiologie 2013, Olomouc, 5.4.2013.
15. **KLÁSKOVÁ, E.**: *Kardiovaskulární problematika Turnerova syndromu* (přednáška). Kongres pediatrů a dětských sester, XXXI. dny praktické a nemocniční pediatrie, Olomouc, 31.5.-1.6. 2013.
16. **KLÁSKOVÁ, E.**, TÜDÖS, Z., PROCHÁZKA, M., PILKA, R., DOSTÁL, J., SOBEK, A., ZAPLETALOVÁ, J. *Low-level 45,X/46,XX mosaicism up to 10% of aneuploidy in women undergoing IVF procedure seems not to be associated with higher prevalence of congenital cardiovascular disease and thoracic aorta dilatation: a prospective cardiovascular magnetic resonance study* (poster). 12th World Congress in Fetal Medicine, Marbella, Španělsko, 23.-27.6. 2013.
17. **KLÁSKOVÁ, E.**, TÜDÖS, Z., PRPCHÁZKA, M., PILKA, R., DOSTÁL, J., SOBEK, A., ZAPLETALOVÁ, J. *Low-level 45,X/46,XX mosaicism up to 10% of aneuploidy in women undergoing IVF procedure seems not to be associated with a higher prevalence of congenital cardiovascular disease and thoracic aorta dilatation: A prospective cardiovascular MRI study* (poster). 23th World Congress on Ultrasound in Obstetrics and Gynecology, Sydney, Austrálie, 6. - 9. 10. 2013.
18. **KLÁSKOVÁ, E.**, TÜDÖS, Z., ŠNAJDEROVÁ, M., PROCHÁZKA, M., DOSTÁL, J., SOBEK, A., ZAPLETALOVÁ, J. *Postižení kardiovaskulárního systému u pacientek s Turnerovým syndromem v závislosti na karyotypu* (přednáška). XXXVI. Endokrinologické dny, Plzeň, 10. – 12.10. 2013.

19. **KLÁSKOVÁ, E.**, TÜDÖS, Z., SOBEK, J., DOSTÁL, J., PROCHÁZKA, M., HLADÍKOVÁ, B., SOBEK, A., Jr., DOSTÁLOVÁ, Z., ZAPLETALOVÁ, J. *Low-level 45,X/46,XX mosaicism up to 10% of aneuploidy in women undergoing IVF procedure seems not to be associated with a higher prevalence of congenital cardiovascular disease and thoracic aorta dilatation: a prospective cardiovascular MRI study* (poster). The 18th World Congress on Controversies in Obsterics, Gynecology & Infertility (COGI), Vídeň, Rakousko, 24. – 27.11. 2013 .
20. **KLÁSKOVÁ, E.** *Prenatální echokardiografický screening z pohledu dětského kardiologa* (přednáška). Prenatální diagnostika jako hraniční obor lékařské genetiky a porodnictví & gynekologie, Olomouc, 7.11. 2008.
21. **KLÁSKOVÁ, E.,** HORÁK, D., WIEDERMANN, J. *Opakované kardiální selhání u šestnáctiletého chlapce, přínos MR vyšetření* (přednáška). Echodny 2009, Špindlerův Mlýn, 17.-19.9. 2009.
22. **KLÁSKOVÁ, E.,** VÍT, P., WIEDERMANN, J., SMOLKA, V. *Život ohrožující hypoglykémie u novorozence jako důsledek srdečního selhání při běhu supraventrikulární tachykardie* (přednáška). V. pracovní setkání dětských intenzivistů, Orlík-Loužek, 23.-25.9. 2009.
23. **KLÁSKOVÁ, E.,** HORÁK, D., WIEDERMANN, J., SMOLKA, V. *Opakované kardiální selhání u 16-letého chlapce, přínos MRI vyšetření* (přednáška). V. pracovní setkání dětských intenzivistů, Orlík-Loužek, 23.-25.9. 2009.
24. **KLÁSKOVÁ, E.,** WIEDERMANN, J., SMOLKA, V., VENHÁČOVÁ, P., ROHANOVÁ, M., TUREČKOVÁ, M. *Vrozený syndrom centrální spánkové apnoe u dětí* (přednáška). 5. Česko – slovenský kongres dětské intenzivní medicíny a anestezie, Brno, 26.-27.11. 2009.

25. **KLÁSKOVÁ E.** *Současné možnosti monitorování při oběhovém selhání u dětí* (přednáška). Specializační kurz – Aktuální otázky v Intenzivní medicíně, Praha, 18.12. 2009.
26. **KLÁSKOVÁ, E.,** WIEDERMANN, J., SMOLKA, V., KOLEMBUSOVÁ, B. *Kardiální příznaky vrozeného syndromu centrální spánkové apnoe* (přednáška). 9. Celostátní konference dětské pneumologie, Praha, 24.4. 2010.
27. **KLÁSKOVÁ, E.,** WIEDERMANN, J., HORÁK, D., MICHÁLKOVÁ, K., HENDRYCHOVÁ, Š. *Přínos CT koronarografie pro stanovení rozsahu postižení koronárních arterií u dítěte s Kawasakiho syndromem* (přednáška). XVIII. Výroční sjezd České kardiologické společnosti, Brno, 19.5. 2010.
28. **KLÁSKOVÁ, E.,** WIEDERMANN, J., SMOLKA, V., HORÁK, D., KOZÁK, J., KÖCHER, M. *Kawasakiho syndrom s „giant" aneurysmaty – jaký je osud těchto dětí?* (přednáška). VII. Festival kazuistik (Pediatrická konference), Luhačovice, 25.-27.9.2010.
29. **KLÁSKOVÁ, E.,** WIEDERMANN, J., SMOLKA, V. *První praktické zkušenosti s monitorem LiDCO u dětí, role echokardiografie při kalibraci u dětí pod 40kg* (přednáška). V. pracovní setkání dětských intenzivistů, Orlík-Loužek, 13.-15.10. 2010.
30. **KLÁSKOVÁ, E.,** WIEDERMANN, J., SMOLKA, V. *Myokarditida a zánětlivé kardiomyopatie u dětí na JIRP – diagnostika, terapie, prognóza* (přednáška). 9. sympozium Aktuality v dětské intenzivní péči, Ostrava, 25.1. 2011.

31. **KLÁSKOVÁ, E.** *Fulminantní myokarditidy u dětí* (přednáška) V. Československý kongres intenzivní medicíny, Praha, 11-13.5. 2011.
32. **KLÁSKOVÁ, E.**, WIEDERMANN, J., HOUDA, J. *Farmakologická léčba sekundární plicní hypertenze u dětí – první zkušenosti* (přednáška). Dětská kardiologie z pohledu každodenní pediatrické praxe, Olomouc, 18.4. 2012.
33. **KLÁSKOVÁ, E.,** HOUDA, J., WIEDERMANN, J., DRÁBEK, J. *Kardiální příznaky vrozeného centrálního hypoventilačního syndromu* (poster). XX. výroční sjezd České kardiologické společnosti, Brno, 13-16.5. 2012.
34. **KLÁSKOVÁ, E**. *Prevence kardiovaskulárních onemocnění v dětském věku* (přednáška). III**.** Sociálně pediatrická konference, Olomouc, 19.-20.9. 2012.
35. **KLÁSKOVÁ, E.** *Genetické syndromy v kardiologii* (přednáška). Moravský den dětské kardiologie 2013, Olomouc, 5.4. 2013
36. **KLÁSKOVÁ, E.** *Konstriktivní perikarditida u pacienta s imunodeficitem* (přednáška). Dětská kardiologie z pohledu každodenní pediatrické praxe 2013, Olomouc, 17.10. 2013
37. **KLÁSKOVÁ, E**. *Preparticipační EKG screening sportovců v dětském věku* (přednáška). Přednáškový večer Spolku lékařů v Olomouci, Olomouc, 26.2. 2014.
38. **KLÁSKOVÁ, E**. *Následky pozdě diagnostikovaného syndromu long QT u mladého sportovce* (přednáška). Přednáškový večer Spolku lékařů v Olomouci, Olomouc, 26.2. 2014.
39. **KLÁSKOVÁ, E.,** WIEDERMANN, J. *Opravdu dokážeme spolehlivě předpovědět infaustní prognózu?* (přednáška) Pediatrie pro praxi, kongres pediatrů a dětských sester, Brno, 16.-17.5. 2014.

40. **KLÁSKOVÁ, E.,** KOPŘIVA, F., POSPÍŠILOVÁ, D., GVOZDIAKOVÁ, T., HOUDA, J., WIEDERMANN, J. *Konstriktivní perikarditida u adolescentního pacienta s běžným variabilním imunodeficitem (CVID)* (poster). XXII. Výroční sjezd České kardiologické společnosti, Brno, 4-7.5. 2014.
41. **KLÁSKOVÁ, E.,** GEIEROVÁ, M., TÜDÖS, Z. *Dva chlapci s bolestí břicha a zvracením*. Jaká je Vaše diagnóza? (méně obvyklé případy Dětské kliniky FN a LF UP v Olomouci), Olomouc, 30.5. 2014.
42. **KLÁSKOVÁ, E.**, LÁTALOVÁ, P., BARTÁKOVÁ, H., HECHT, P., FLOR, P. *Vrozená stenóza plicních žil jako příčina postkapilární plicní hypertenze a následného srdečního selhání u kojence* (přednáška). 9. Sympozium Pracovní skupiny Plicní cirkulace ČKS, Špindlerův Mlýn, 30.-31.1. 2015.
43. **KLÁSKOVÁ, E.**, LÁTALOVÁ, P., WIEDERMANN, J., BARTÁKOVÁ, H., HECHT, P., FLOR, P. *Vrozená stenóza plicních žil jako příčina postkapilární plicní hypertenze a následného srdečního selhání u kojence* (přednáška). Moravské dny dětské kardiologie, Brno, 17.4. 2015.
44. **KLÁSKOVÁ, E.,** ČÍHALÍK, Č., POTĚŠIL, J., ČELKOVÁ, M. *Tak dlouho se chodí se džbánem pro vodu, až se ucho utrhne* (přednáška). Kongres pediatrů a dětských sester, XXXII. dny praktické a nemocniční pediatrie, Olomouc, 15.-16.5. 2015.
45. **KLÁSKOVÁ, E.,** ŠNAJDEROVÁ, M., TÜDÖS, Z., PAVLÍČEK, J., STARÁ, V., ČERNÁ, J., ZAPLETALOVÁ, J. *Prevalence of Bicuspid Aortic Valve in Turner Syndrome and its Correlation to Karyotype: a Multicentre Prospective Magnetic Resonance Study* (poster). 49.th Annual Meeting of AEPC, Praha, 20.-23.5. 2015.

46. **KLÁSKOVÁ, E.,** STRAŠILOVÁ, P., DURDOVÁ, V., DUBRAVA, L, STUDNIČKOVÁ, M., KRATOCHVÍLOVÁ, T., MARKOVÁ, I., HORVÁTOVÁ, K, LUBUŠKÝ, M. *Srdeční vada plodu jako první příznak systémového onemocnění ženy* (přednáška). 36. celostátní konference Sekce ultrazvukové diagnostiky České gynekologické a porodnické společnosti ČLS JEP, Brno, 2.4.10. 2015.
47. **KLÁSKOVÁ, E.,** TÜDÖS, Z., ZAPLETALOVÁ, J. *Význam podrobného kardiologického vyšetření před plánovanou graviditou u pacientek s Turnerovým syndromem* (přednáška). 18. Sympozium Pracovní skupiny Chlopenní a vrozené srdeční vady v dospělosti České kardiologické společnosti. Hradec Králové, 25.-26.2. 2016.
48. **KLÁSKOVÁ, E.,** WIEDERMANN J. *Myokarditidy u dětí* (přednáška). Moravský den dětské kardiologie 2016. Brno, 1.4. 2016.
49. **KLÁSKOVÁ, E.** *Ultrazvukové vyšetření srdce plodu* (přednáška). Přednáškový večer Spolku lékařů v Olomouci, Olomouc, 13.4. 2016.
50. **KLÁSKOVÁ, E.** *Ultrazvukové vyšetření srdce plodu* (přednáška).

    Kongres pediatrů a dětských sester – XXXIII. dny praktické a nemocniční pediatrie, Olomouc, 13.-14.5. 2016.
51. **KLÁSKOVÁ E,** ZAPLETALOVÁ, J., SNAJDEROVÁ, M., LEBL, J., TÜDÖS, Z, PAVLÍČEK, J., ČERNÁ, J., STARÁ, V., PROCHÁZKA M., LUBUŠKÝ, M. *Increased prevalence of bicuspid aortic valve in Turner links with karyotype: a crutial importance of detailed cardiovascular screening* (poster).

    26th World Congres on Ultrasound in Obstetrics and Gynecology, Řím, Itálie, 25.-28.9. 2016.

52. **KLÁSKOVÁ. E.,** ZAPLETALOVÁ, J., ŠNAJDEROVÁ, M., TÖDÖS, Z., PAVLÍČEK, J., LUBUŠKÝ, M. *Increased prevalence of bicuspid aortic valve in Turner syndrome links with karyotype: a crucial importance of detailed cardiovascular screening* (přednáška).

    37. celostátní konference Sekce ultrazvukové diagnostiky České gynekologické a porodnické společnosti ČLS JEP. Brno, 7. – 9. 10. 2016 (obdržela Cenu Sekce ultrazvukové diagnostiky ČGPS ČLS JEP).

53. **KLÁSKOVÁ, E.** *Ultrazvukové vyšetření srdce plodu* (přednáška).

    37. celostátní konference Sekce ultrazvukové diagnostiky České gynekologické a porodnické společnosti ČLS JEP. Brno, 7. – 9. 10. 2016.