

# Jícnový gist - skutečná rarita

**Autor:** Tereza Šustková

**Školitel:** MUDr. et MVDr. Jozef Škarda, Ph.D.

## Výskyt

Gastrointestinální stromální tumory (GISTy) tvoří největší skupinu mezenchymálních nádorů trávicího traktu. Nejčastěji se vyskytují v žaludku (60-70%) a v tenkém střevě (25-30%), načež také signifikantní množství je lokalizováno v kolorektu a mimo trávicí trakt. Extrémně raritní záležitostí (<1%) je růst tohoto typu tumoru v jícnu. Díky nízkému výskytu je komplikované adekvátně interpretovat data nasbíraná od postižených pacientů a skládat je do souvislostí. Předpokládaná incidence jícnových GISTů je 0,1 - 0,3 osob na milion obyvatel. *K 1.1.2014 jich bylo na území České republiky diagnostikováno 19, což čítá 1,5% z celkového počtu GISTů.* Pacienty jsou častěji muži středního věku a ve většině případů je tumor situován v dolní části jícnu.

## Etiologie, patogeneze

Etiologie je věda zabývající se příčinou a původem nemoci. O nádorech obecně můžeme říct, že jsou způsobeny nekontrolovatelným množением buněk na základě změny genetické informace. Vytvořená masa tkáně pak utlačuje okolní struktury, v horším případě je prorůstá a zabraňuje jejich správnému fungování. Některé tumory mohou produkovat hormony a ovlivňovat jimi funkce srdce, žláz, mozku a jiných orgánů. Gastrointestinální stromální tumor vzniká z tzv. *Cajalových buněk* (Obr. 1), jež jsou důležitou součástí trávicí trubice, kde generují pohyb stěn za účelem zpracování a posunu potravy. Patogeneze charakterizuje odpověď organismu na chorobný proces, tedy průběh nemoci. U jícnových GISTů, jako i u většiny tumorů, jsou příznaky variabilní. Nespecifické projevy zhoubného procesu v těle jsou ztráta chuti k jídlu, hubnutí bez omezení příjmu potravy, nadměrné pocení, zvětšení lymfatických uzlin a známky chudokrevnosti jako bledost, neobvyklá únava či snížená výkonost. Může se také stát, že je nádor, většinou ještě v časně fázi, nalezen náhodně při jiném vyšetření. Jak laická tak i odborná veřejnost rozlišuje nádorové bujení na zhoubné a nezhooubné. Jícnové GISTy se však v naprosté většině případů chovají nezhooubně.

## Hlavní příznaky

Předními projevy jsou *polykací potíže* (53%), úbytek na váze (24%) a krvácení (12%), jež může klinicky vypadat jako zvracení čerstvé červené krve, nebo odchod tmavé stolice zabarvené natrávenou krví. Při růstu tumoru v dolní části jícnu se může objevit pálení žáhy.

## **Vyšetření**

Při podezření na tumor jícnu je pacient odeslán na *endoskopické vyšetření* (Obr.2). Lékař mu přes ústa do jícnu zavede tenkou trubici s kamerou na konci. Na obrazovce prohlíží terén v několikanásobném zvětšení a případně může použít zobrazení ultrazvukem k identifikaci zdrojové vrstvy nádoru, popisu hloubky prorůstání léze a vztahu tumoru k okolním strukturám. Tímto přístupem lze i odebrat vzorky tkáně metodou tenkojehlové aspirační cytologie, ale v případě jícnového GISTu se odběr neprovádí, aby nebyla narušena sliznice. Tím zůstává možné miniinvazivní chirurgické řešení. Endoskopické vyšetření je pro pacienta výkon nepříjemný, ale ze strany diagnostika velice hodnotný a trvá pouze několik minut. Lékaři vyšetření doplní ještě zobrazovací metodou *PET/CT* (Obr. 3,4), kdy je pacientovi do žíly aplikována glukóza značená radioaktivní látkou. Glukóza je zdrojem energie pro buňky a nádory jí spotřebovávají velké množství, takže při PET snímkování ložiska nepřehlédnutelně svítí oproti svému okolí. Tumor je mikroskopicky zkoumán až po operačním odstranění. Vzorek tkáně obdrží patolog, který ho prohlíží ve *světelném mikroskopu*. Posuzuje hloubku prorůstání nádoru do zdravé tkáně a hodnotí stupeň odlišnosti nádorových buněk od nenádorové tkáně například ve tvaru a pravidelnosti buněčných jader. Dále *imunohistochemickými metodami* hodnotí receptory nacházející se na povrchu buňky, čímž určí, ze které tkáně tumor pochází. V našem případě nalezne znaky charakteristické pro buňky Cajalovy. Nakonec může ještě pomocí *analýzy DNA* definovat přesnou mutaci, od které se v případě jícnového gastrointestinálního stromálního tumoru odvíjí účinnost a dávkování léků.

## **Léčba**

Po pečlivé diagnóze, jež je první ze tří pilířů úspěšné léčby, přichází stanovení léčebného procesu zahrnujícího chirurgické odstranění tumoru a podání léků ze skupiny inhibitorů tyrozinkináz. *Chirurgická intervence* je složitá ze dvou důvodů. Zaprvé, jícen není na rozdíl od břišních orgánů chráněn serózní membránou, což je nevýhodné pro hojení, a zadruhé kvůli nedefinovanému krevnímu zásobení. V potaz přichází místní odstranění tumoru u menších lézí, nebo totální odstranění jícnu u pokročilých nádorů. Zárok se provádí thorakoskopicky bez otevření hrudní dutiny, či přístupem z dutiny břišní přes bránici (transhiatálně) v případě lokalizace nádoru v dolní části jícnu. Operatéri chtějí docílit stavu R0, což znamená vytětí tumoru ohraničeného tkání bez nádorových buněk. Nesmírným pokrokem v léčbě gastrointestinálních stromálních tumorů byl objev *mutace KIT receptoru*. Tento povrchový receptor usměrňuje růst a přežití buňky. Jestliže je receptor mutován, dojde k jeho nadměrné aktivaci, nesmrtelnosti buňky a nekontrolovanému množení, což znamená zvrát v buňku nádorovou. Léky skupiny inhibitorů tyrosinkináz, jmenovitě *Imatinib* a *Sunitinib*, byly designovány k zablokování aktivovaného receptoru. *Farmakologicky* jsou možné dva přístupy. Neoadjuvantní léčba znamená podávání léku před operací. Má za cíl redukovat velikost tumoru pro

zmenšení rozsahu chirurgického zákroku, zvýšení pravděpodobnosti odstranění všech nádorových buněk a zachování větší části postiženého orgánu. Naopak při adjuvantní léčbě se farmakum indikuje až po operaci, aby riziko opětovného objevení tumoru kleslo na minimum.

### **Komplikace**

Pacient by měl vždy být o možných komplikacích předem důkladně informován. Výše popsaný chirurgický zákrok nese minimální rizika s *nulovou mortalitou* (úmrtností) a minimální morbiditou (nemocností). Vedlejším účinkem léčby Imatinibem často bývá *snížená funkce štítné žlázy* (hypotyroidismus). Příznaky hormonálního nedostatku se pak projeví celkovým zpomalením organismu zahrnujícím mimo jiné únavu, spavost, zimomřivost, přibírání na váze, poruchy menstruace u žen, suchou pokožku a vypadávání vlasů. V průběhu léčby je tudíž nutno sledovat hladinu hormonů štítné žlázy. K dalším nežádoucím účinkům může patřit poškození jater (hepatotoxicita).

### **Praktické rady pro pacienta**

Existují nádory, u nichž jsou potvrzeny rizikové faktory přispívající k zhoubnému bujení, například karcinom plic ve spojitosti s kouřením. U jícnového GISTu *nebyla prokázána návaznost* na určitý rizikový faktor, ale žijeme ve znečištěném ovzduší, průměrná skladba jídla je chabá a pohyb našemu tělu obecně také příliš nedopřáváme, proto praktikování *zdravého životního stylu* je člověku nadmíru prospěšné i ve smyslu prevence nádorového bujení. Pravidelnými preventivními prohlídkami u praktického lékaře zvýšíte pravděpodobnost včasného zachytu malignity. Britská studie Stuarda Keebla došla k závěru, že jícnové tumory mají ve srovnání s jinými lokalizacemi jeden z nejdelších časových intervalů mezi objevením příznaků a první návštěvou lékaře. Potíže s polykáním jsou pacienty málo kdy vnímány jako ukazatel nádorového růstu. *Nepodceňujte tedy na vašem zdravotním stavu cokoli, co náhle či pozvolna vybočuje z normálu.*

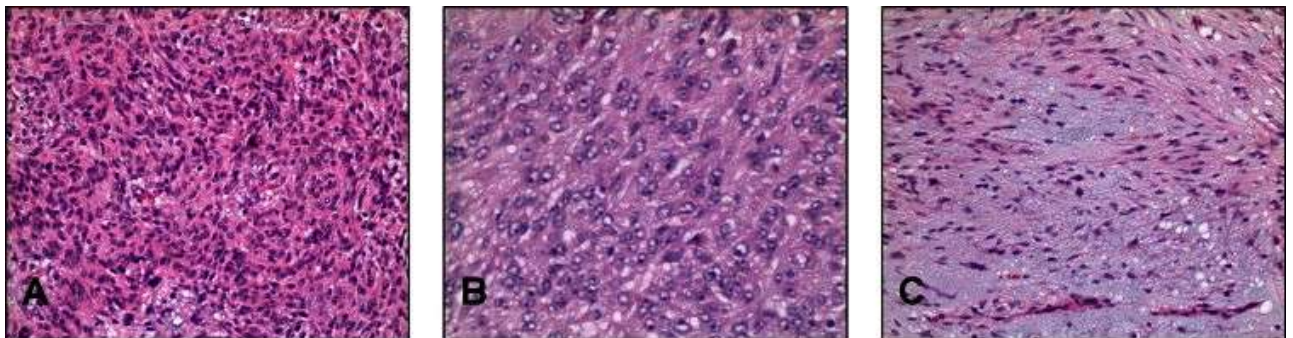
### **Seznam použité literatury**

1. Lott S, Schmieder M, Mayer B, et al. Gastrointestinal stromal tumors of the esophagus. Am J Cancer Res 2015;5(1):333-343.
2. Internetový portál UpToDate.com: Demetri GD, Morgan J, Raut CP. Epidemiology, classification, clinical presentation, prognostic features, and diagnostic work-up of gastrointestinal mesenchymal neoplasms including GIST. Updated Jan 2015. [1.2.2015 [online] Dostupné z: <http://www.uptodate.com/contents/epidemiology-classification-clinical-presentation-prognostic-features-and-diagnostic-work-up-of-gastrointestinal-mesenchymal-neoplasms-including-gist?source=preview&search=%2Fcontents%2Fsearch&anchor=H15771459#H15771459>.

3. Internetový portál UpToDate.com: Demetri GD, Morgan J, Raut CP. Local treatment for gastrointestinal stromal tumors, leiomyomas, and leiomyosarcomas of the gastrointestinal tract. Updated Nov 2014. [1.2.2015 [online] Dostupné z: [http://www.uptodate.com/contents/local-treatment-for-gastrointestinal-stromal-tumors-leiomyomas-and-leiomyosarcomas-of-the-gastrointestinal-tract?source=search\\_result&search=GIST&selectedTitle=2~72](http://www.uptodate.com/contents/local-treatment-for-gastrointestinal-stromal-tumors-leiomyomas-and-leiomyosarcomas-of-the-gastrointestinal-tract?source=search_result&search=GIST&selectedTitle=2~72).
4. Keeble S, Abel GA, Saunders CL, et al. Variation in promptness of presentation among 10,297 patients subsequently diagnosed with one of 18 cancers. *Int J. Cancer* 2014;135:1220-1228.
5. RUBIN, Raphael and David STRAYER, *Rubin's Pathology*. 5th edition Philadelphia: Hearstside Publishing Services, 2008. 572 p. ISBN: 0-7817-9516-8 / 978-07817-9516-6.
6. K. Nemeth, et al. Oesophageal GIST - A rare breed case report and review of the literature. *Int J Surg Case Rep* 2015. [3.3.2015 [online] Dostupné z: <http://dx.doi.org/10.1016/j.ijscr.2015.02.023>.

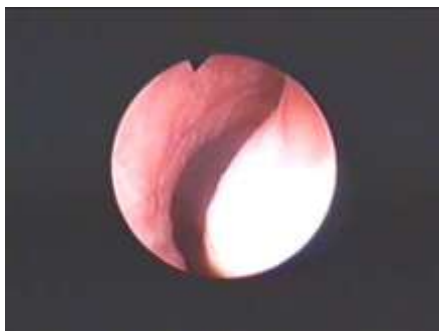#### Seznam fotografií, obrázků

**Obr. 1:** Mikroskopický vzhled jícnového gastrointestinálního stromálního tumoru



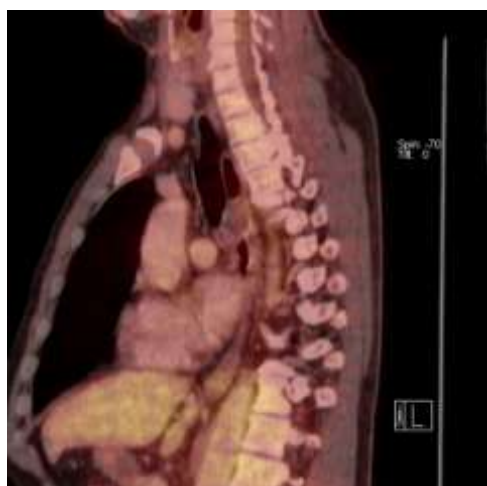(<http://www.pathologyoutlines.com/topic/esophagusGIST.html>)

**Obr. 2:** Pohled na tumor při endoskopickém vyšetření jícnu



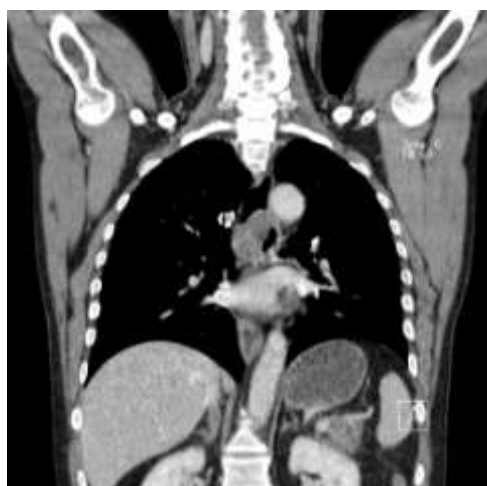(S laskavým svolením MUDr. Martina Staška)

**Obr. 3:** Zobrazení tumoru při PET/CT vyšetření



*(S laskavým svolením MUDr. Martina Staška)*

**Obr. 4:** Zobrazení tumoru při CT vyšetření



*(S laskavým svolením MUDr. Martina Staška)*