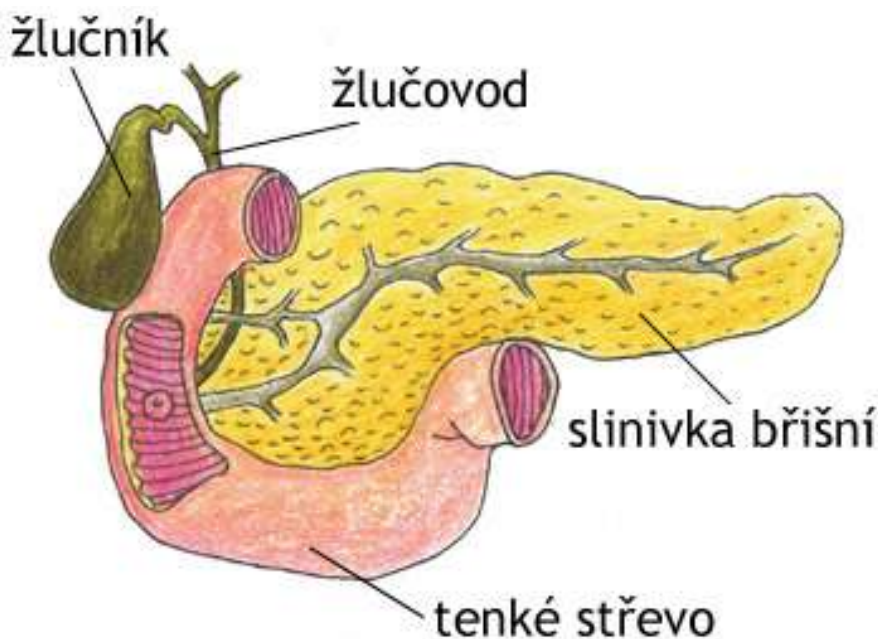


Karcinom pankreatu - zhoubný nádor slinivky břišní

Autor: Aneta Balejová

Jde o velmi závažné nádorové onemocnění s vysokou úmrtností.

Slinivka břišní je vnitřní orgán dlouhý 18-20cm. Nachází se v zadní části dutiny břišní za žaludkem. Hlava slinivky nacházející se vpravo je spojena s dvanáctníkem, ocas slinivky je spojen s horním koncem tenkého střeva. Slinivka břišní produkuje šťávy a hormony. Pankreatické šťávy neboli enzymy pomáhají trávit potraviny v tenkém střevě. Hormon Inzulín reguluje množství cukru v krvi. Jak enzymy, tak inzulín jsou nezbytné pro správné fungování lidského těla. Vyprodukované šťávy jsou odváděny hlavním vývodem slinivky, který se poté spojuje s vývodem z jater a žlučníku a společně ústí do dvanáctníku. Hormony slinivky jsou přímo předávány do krve.



Obrázek 1. Umístění slinivky břišní

<http://www.panzytrat.cz/panzytrat-25-000-pro-pacienty>

Výskyt

Nádory slinivky břišní jsou různorodou skupinou onemocnění. V 90% jde o duktální adenokarcinom vycházející z vývodů slinivky břišní, zbylých 10% jsou nádory jiného původu nebo metastázy (dceřiná nádorová ložiska) jiných nádorů. Zhoubný nádor slinivky je dle údajů ÚZIS (ústav zdravotnických

informací a statistiky) z roku 2005 sedmým nejčastějším zhoubným onemocněním České republiky. Jde o nádor staršího věku, většina případů je diagnostikována v 6. – 8. decéniu. Je příčinou 5% úmrtí v důsledku zhoubných nádorů.

Etiologie, patogeneze

V literatuře nejčastěji uváděnými rizikovými faktory jsou chronický zánět slinivky břišní (zvyšující riziko 5–15×) a kouření. Výzkum ukazuje, že kuřáci cigaret onemocní rakovinou slinivky břišní dvakrát až třikrát častěji než nekuřáci. Nejhorší prognózu ze všech pankreatických nádorů má ductální adenokarcinom. Přežití se po totální resekci pohybuje kolem 16 měsíců a celkové pětileté přežití nepřesahuje 10 %. Prognóza ostatních pankreatických novotvarů je výrazně lepší s možností i plného vyléčení.

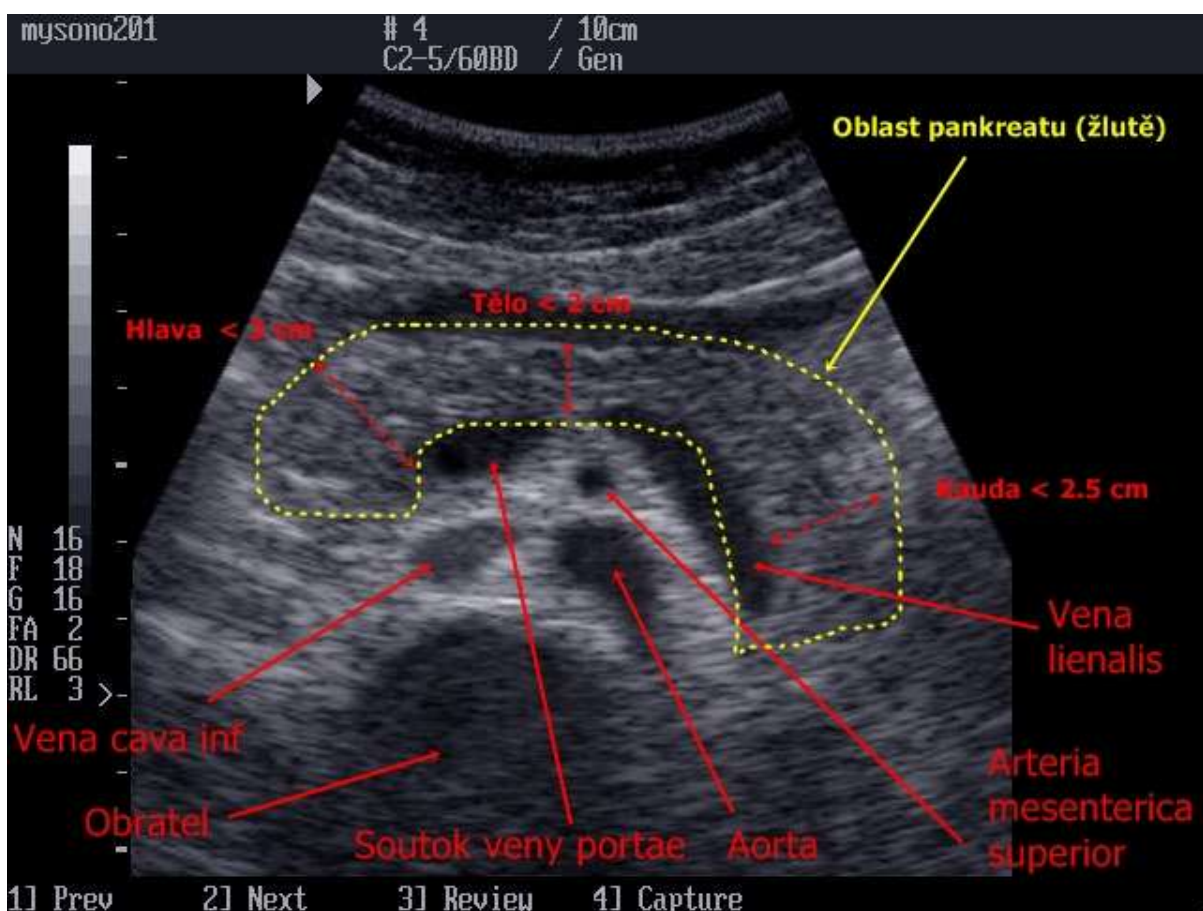
Hlavní příznaky

Zhoubný nádor slinivky je nazýván "tichá" nemoc, protože jeho počáteční stádia obvykle nepůsobí žádné potíže. Pokud nádor proroste do žlučového a žluč nemůže odtékat do zažívacího traktu, kůže a oční bělma zežloutnou, moč ztmavne. Tento stav se nazývá žloutenka. Kromě žloutenky se mohou nádory pankreatu projevovat zvracením po jídle (z útlaku dvanácterníku) nebo příznaky nespecifickými jako je únava, nechutenství, hubnutí, bolesti břicha. Pacienti s těmito příznaky jsou praktikem odesláni na klinické pracoviště, kde jsou kompletně došetřeni a léčeni. V těchto případech je však nádor často již v pokročilém stádiu, bez možnosti chirurgické léčby. Hlavní výzvou pro praktické lékaře je tedy odhalení nádoru slinivky břišní u pacienta bez žloutenky a bez známek uzávěru horních částí trávicího ústrojí.

Jak rakovina roste a šíří se, bolest se často rozvíjí v horní části břicha a někdy se šíří do zad. Bolest se může zhoršovat po jídle nebo po ulehnutí. Rakovina slinivky břišní může způsobovat nevolnost, nechutenství, hubnutí a slabost. Pokud zhoubné bujení napadne Langerhansovy ostrůvky slinivky, ty začnou produkovat nadbytek inzulínu a to způsobí slabost, závratě, zimnici, svalové křeče a průjem. Prvním projevem nádoru pankreatu může být nově vzniklá cukrovka. Nádory slinivky mohou být rovněž příčinou krevní sraženiny ve slezinné žíle nebo portální žíle projevující se zvětšením sleziny a tlakovými bolestmi v levém podžebří nebo městky v jícnu, které mohou být příčinou zvracení krve. Malignity ocasu slinivky mohou časně prorůst do příčného tračníku či slezinného ohbí tlustého střeva a být příčinou jejich uzavření.

Vyšetření

Prvním vyšetřením bývá ultrazvuk, který ovšem neodhalí časná malá ložiska. Dále se pak používá CT (počítačová tomografie) a ERCP (Endoskopická Retrográdní Cholangio-Pankreatografie - prostřednictvím sondy zavedené přes hltan, jícen a žaludek je do oblasti slinivky aplikovaná kontrastní látka, která umožní následné rentgenování oblasti). Při laboratorním vyšetření mohou na rakovinu pankreatu poukazovat zvýšené nádorové markery CEA (karcinoembryonální antigen) , CA (carbohydrate antigen - nádorový marker) 19-9, CA 50, které však neslouží jako samostatná diagnostická metoda. S ohledem na dlouhodobý průběh nemoci a netypické příznaky je včasná diagnóza výjimečná.



Obrázek 2. Ultrasonografie slinivky břišní
<http://www.stefajir.cz/index.php?q=ultrazvuk-pankreas>

Léčba

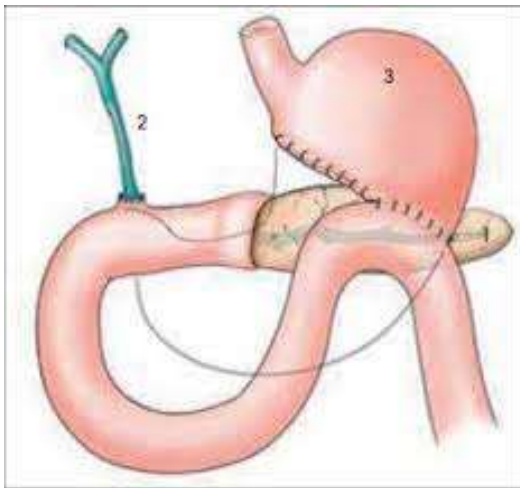
Chirurgická léčba je jediná, která skýtá naději na vyléčení. Spočívá v radikálním odstranění nádoru, přičemž operace slinivky jsou velmi náročné, s vysokým rizikem pooperačních komplikací a úmrtí.

S ohledem na to, že většina pacientů přichází pozdě, kdy už radikální výkony nejsou možné, jsou převažujícími výkony zachovné spojkové operace, které zajišťují obnovení průchodnosti dvanáctníku, upravují žloutenku, atd. Nejedná se o léčebné výkony - pouze prodlužují a z kvalitnější život.

Radioterapie – zhoubný nádor slinivky není radiosenzitivní (citlivé k ozařování), takže radioterapie se k jeho léčbě nepoužívá. Při současném použití s chemoterapií však může pacientům ulevit.

Chemoterapie - podávání léků s potvrzeným protinádorovým účinkem.

Obecnou terapeutickou snahou téměř u všech typů novotvarů na slinivce je odstranění nádoru do makroskopicky i mikroskopicky nádor negativní tkáně, tzv. R0- tedy totální resekce, která je považována za jedinou léčebnou metodu.



Obrázek 3. Schéma operace slinivky

http://www.angis.cz/angis_revue/ar_clanek.php?CID=140

Komplikace

Uzávěr dvanáctníku vede ke známkám uzávěru horní části trávicího ústrojí, uzávěr žlučového kanálu ke žloutence, uzávěr slezinné žíly může vést k tvorbě žilních městků v žaludku a jícnu, a krvácení.

Praktické rady pro pacienta

Základní radou jak předcházet všem druhům nádorů je nekouřit. Přestane-li kuřák kouřit, sníží se za rok riziko rakoviny o třetinu. Další důležitou formou prevence je dostatečný pitný režim, proto pijte, je nutno vypít alespoň 2 litry tekutin denně. Vyvarovat se pití alkoholu, které také významně zvyšuje riziko rakoviny. Další a neméně důležitou radou je správné složení stravy, především dostatečné

množství ovoce, zeleniny a vlákniny, což významně napomáhá v prevenci nadváhy, která je dalším významným rizikovým faktorem nádorů.



Obrázek 4. Správná strava



Obrázek 5. Nevhodnost kouření

<http://www.in.cz/clanky/pece-o-telo/zdrava-krasna-v-pohode-eyy.htm>

<http://www.zelenahvezda.cz/pacientska-sekce/p-diabetes/rakovina-slinivky-brisni>

Literatura

1. Hlavsa J., Man M., Kala Z., Procházka V., Svatoň R., Válek V., Vášová I., Novotný I., Starý K., Kiss I., Prášek J., NÁDORY PANKREATU, Med. Pro Praxi 2008; 5(10): 388–392
2. Keil R, Hrdlička L, Leffler J, Šimša J, Pařko P, Kodetová D. DIAGNOSTIKA TUMORŮ PANKREATU POMOCÍ CÍLENÉ BIOPSIE KONTROLOVANÉ LINEÁRNÍM ENDOSONOGRÁFEM , <http://www.hpb.cz/index.php?pld=06-3-13>
3. KLINICKÝ STANDARD PRO DIAGNOSTIKU A LÉČBU PACIENTŮ SE ZHOUBNÝM ONEMOCNĚNÍM PANKREATU /leden 2011/ Národní referenční centrum

Literatura byla převzata 9.4.2014

Obrázky převzaty 14.4.2014