

# VÝZNAM POZITIVNÍHO RESEKČNÍHO OKRAJE V CHRIRUGICKÉ LÉČBĚ PREKANCERÓZ VULVY



Autor: **Kmeťková M.**

Školitel: **Janošík M., MUDr.**

Porodnicko – gynekologická klinika LF UP v Olomouci a FNOL



## ÚVOD

Prekancerózy vulvy, stejně jako karcinom vulvy, jsou vzácná onemocnění, u nichž je chirurgická léčba považována za primární terapeutickou metodu. Cílem chirurgického zákroku je kompletní odstranění léze s dostatečným bezpečnostním okrajem, což zajišťuje snížení rizika šíření onemocnění. U prekanceróz však není zcela jednoznačně vyjasněno, jaký vliv mají pozitivní resekcční okraje na prognózu. Přítomnost pozitivních okrajů není vždy spojena s vyšším rizikem reziduálního onemocnění ani s větším nebezpečím recidivy. Význam těchto pozitivních okrajů v souvislosti s dlouhodobým vývojem a možností recidivy onemocnění stále zůstává předmětem diskusí a dalších výzkumů.

## CÍL

Zjistit četnost výskytu pozitivních resekcčních okrajů u prekanceróz vulvy a následně posoudit, jak přítomnost těchto pozitivních okrajů souvisí s přítomností reziduálních lézí po chirurgickém zákroku a jak ovlivňuje riziko recidivy onemocnění.

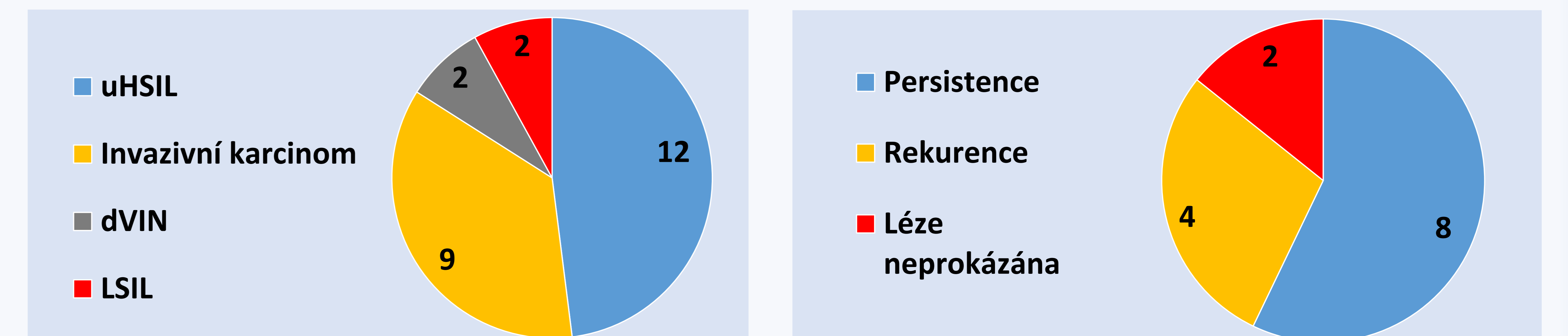
## METODIKA

Do retrospektivní studie byly zahrnuty pacientky, které podstoupily chirurgickou excizi z důvodu karcinomu a prekancerózy vulvy. Studie se zaměří na analýzu frekvence pozitivních resekcčních okrajů, výskytu reziduálních lézí a rizika recidivy prekanceróz. Data byla získána z informačního systému FN Olomouc a z operačních záznamů.

## VÝSLEDKY

Analyzovali jsme soubor 69 pacientek, které v letech 2019 – 2024 podstoupily adekvátní excizní výkon pro karcinom nebo prekancerózu vulvy. U 25 pacientek byl přítomen pozitivní resekcční okraj (9 pro invazivní karcinom, 12 pacientek pro uHSIL, 2 pro dVIN, 2 pro LSIL). Ve skupině 14 pacientek s pozitivním primárním resekcčním okrajem pro high grade prekancerózu:

- **dVIN:** Po sekundární excizi byla prekanceróza potvrzena ve 100 % případů.
- **uHSIL:** U pacientek po sekundární excizi byl excizní materiál bez prekancerózy v 22 %, invazivní karcinom se vyskytl v 1 případě, uHSIL přetrvávalo v 66 % případů.
- **Časový faktor:** 8 pacientek podstoupilo sekundární excizi do 1 roku (pravděpodobně pokračování onemocnění), 4 po více než roce (pravděpodobně recidiva). Dvě pacientky jsou sledovány bez známek recidivy.



Graf č.1: Pozitivita resekcčního okraje po primární excizi Graf č.2: Pozitivní okraj pro high grade prekursorovou lézi

## ZÁVĚR

Existuje pouze omezená evidence hodnotící význam positivity resekcčního okraje po excizi u high grade prekursorových lézí vulvy. V případě pozitivního okraje pro high grade prekancerózu po primární excizi je frekvence přítomnosti high grade prekursorové léze v reexcidovaném materiálu vysoká a frekvence výskytu invazivní léze je nízká. Tuto skutečnost je potřeba zohlednit při řešení pacientek s pozitivním okrajem pro high grade prekancerózu.