

Možnosti léčby periferní parézy

Eva Zavřelová

školitel: MUDr. Jiří Horníček, oddělení Rehabilitace

Úvod

- Schopnost regenerace nervu závisí mimo jiné na mechanismu vzniku poranění, pacientově věku a zvláště na vzdálenosti poranění od těla neuronu.(1) Nejčastějším nervem, který bývá na horní končetině poškozen je nervus radialis (2).

Dělení poškození nervu dle Seddona (3)

- Neurapraxie*** je nejjednodušší poranění. Léze bez degenerace. Trvá minuty až 14 dní. Uzdravení je spontánní a úplné.
- Axonotméza*** je charakterizovaná úplným přerušením axonu se současným zachováním obalových struktur. Dochází k Wallerově degeneraci, tedy degradaci zbytků axonu a následné regeneraci.
- Neurotméza*** je léze postihující jak axon, tak i jeho obaly. Při porušení axonu a endoneuria lze předpokládat částečnou regeneraci, při porušení perineuria, a epineuria je třeba chirurgické revize.

Neurotrofické faktory

- Růstové faktory umožňující přežívání a regeneraci neuronů. (4,5,6) Jsou produkovány Schwannovými buňkami i samotným poškozeným neuronem. Jedná se především o nervový růstový faktor (NGF) a mozkový neurotrofický faktor (BDNF) (4,5,6)

Současné možnosti terapie:

Nechirurgické metody

- Fyzioterapie – její pozitivní efekt na NS je dobře znám, podporuje růst axonů a fenotypické změny v architektuře PNS (7). Kombinace fyzioterapie s elektrostimulací, ukazují lepší regenerační výsledky po úrazu. (8).
 - Analytická cvičení jsou indikována při cílené aktivaci svalů. Snažíme se o potlačení či alespoň minimalizaci substituční aktivity jiných svalů. Často se používá metoda dle sestry Kenny.
 - Cvičení na neurofyziologickém podkladě. Tyto komplexní postupy využívají plasticitu nervového systému. Vhodná, intenzivní a opakovaná stimulace ve formě fyzioterapie podporuje tyto adaptivní změny CNS (9)

Elektrostimulace denervovaného svalu

- Standartně probíhá elektrostimulace dle I/t křivky . Je nutná pro zachování svalové hmoty, prevenci atrofie a jeho přestavby (8)

- Další možnosti: Magnetoterapie, Low-intensity ultrazvuk, Fototerapie, Fotobiomodulační terapie (PBMT) (8)

Chirurgická intervence:

- Neurorafie - sutura oddělených konců nervu při mezeře < 1cm, pro větší se nepoužívá kvůli pnutí a špatné regeneraci (10,11,12)
- Fibrinové lepidlo –jejich použití umožňuje minimalizovat trauma a tím zlepšit rekonstrukci nervu (13,14)

Autograft

- Pro spojení mezer větších než 3 cm (11). Pro tuto techniku se používají jako donorské nervy jako n.cutaneus suralis superficialis nebo n. cutaneus femoris lateralis.(10,11,12,15) Použití autologního nervu je inertní podklad, který přispívá k stimulaci a tvoří prostředí, které napomáhají regeneraci.(11)

Allograft

- Používá se pokud požadavky přesahují dostupné autologní možnosti štěpu. Riziko spojené s imunoterapií (11,15)

Elektroakupunktura (EA):

- Kombinuje tradiční akupunkturu a elektro stimulaci. Na pozitivní efekt elektroakupunktury bylo poukázáno taktéž na animálních modelech při anastomózách přetáých nervů (16,17,18,19,20) Elektroakupunktura má potenciál v akceleraci regenerace poškozeného axonu, díky zvýšené produkci nervových růstových faktorů, pohybujících se směrem ke katodě a taky díky influxu Ca2+ k proximálnímu konci porušeného axonu (18). Může také podporovat proliferaci Schwannových buněk. (19,21)

Cíl : Zhodnocení efektu elektroakupunkturní stimulace jako miniin vazivní metody

Praktická část

Metodika

- Dvě akupunkturní jehly, aplikované nad a pod místem léze nervu fungují jako elektrody, které vedou elektrický proud o malé frekvenci, aby stimulovali nervové dráhy (16,17,18,19,20,22,23)

- K hodnocení efektu elektroakupunktury byl použit přístroj poly EMG Delsys, přístroj snímá aktivitu několika motorických jednotek svalu v průběhu pohybu.

- Měření probíhala před aplikací, ihned po první stimulaci, po 4 týdnech a po 3 měsících průběhu pohybu.

Kazuistiky

- Pac 1 (žena ročník 1960)

- 28/4/2025 útlakové poranění levého lokte klinicky paréza n. radialis, parestezie na dorsu předloktí. RTG: L loket bez traumatických změn.

- EMG 10.6. - akutní denervační obraz, fibrilace

- Pac 2 (žena ročník 1962)

- 6/4/2025 spadla po zakopnutí, zlomenina prox. humeru vpravo. Byla postponována pro uroinfekt. **Dne 24.4.2025 provedena OS PHILOS humeri l. dx, refixace RM**. Pooperačně paréza n. radialis l.dx..

- 17.6.2025 EMG verifikace parézy.

- U těchto 2 pacientek probíhala EA 1x týdně a měření bylo před začátkem EA, bezprostředně po první EA, následně po 4 týdnech a 3 měsících.

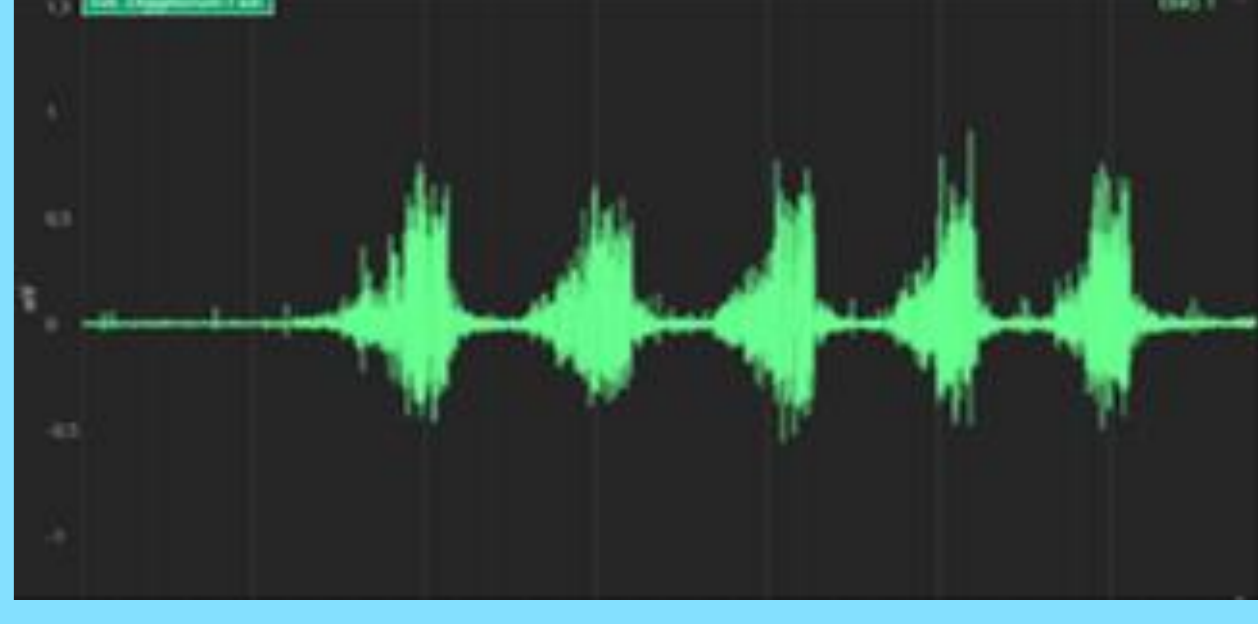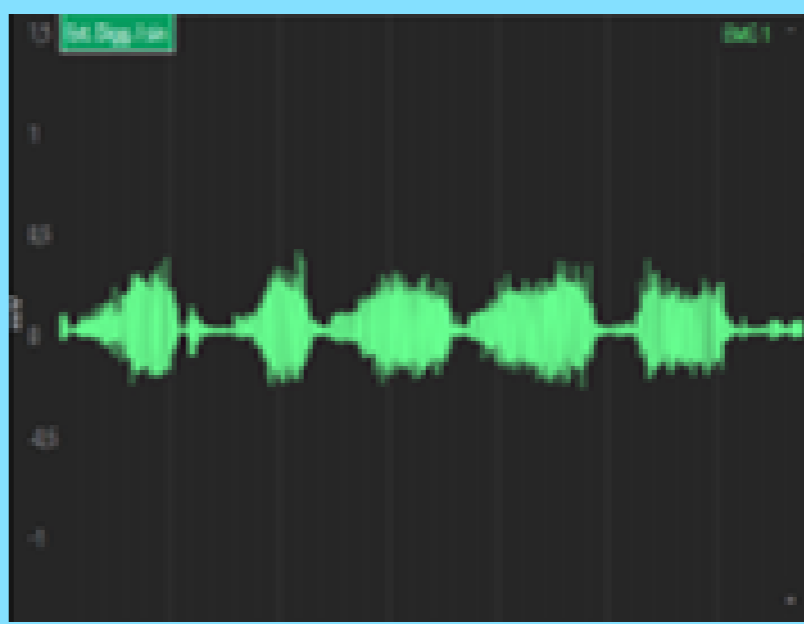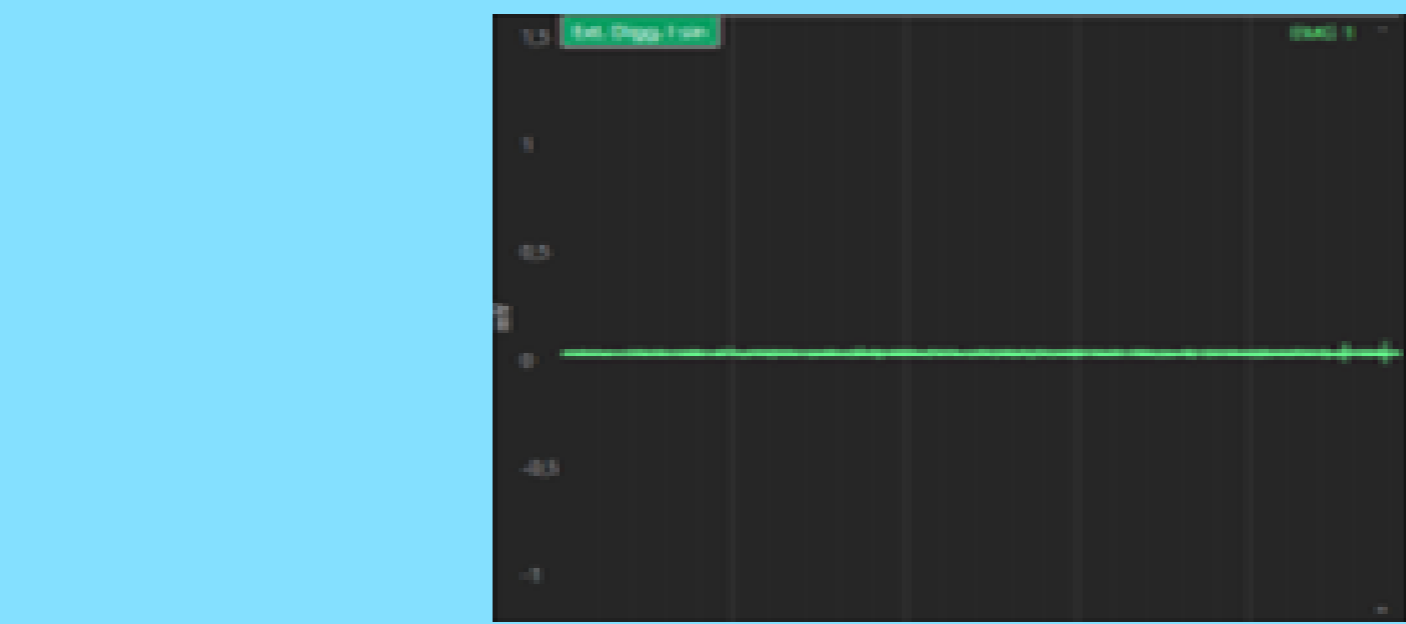
1. pacientka

- PolyEMG 2.7. 2025 malá fázická aktivita extenzorů před i po stimulaci (klinicky obraz parézy n.radialis)
- PolyEMG 30.7. 2025 Lepší fázická aktivita extenzorů. (klinicky neutrální postavení ruky i aktivita extenzorů palce i prstů)
- PolyEMG 3.11. 2025 Velmi dobrá fázická aktivita extenzorů, téměř odpovídá zdravé končetině (Klinicky kompletní reinervace, minimální snížení svalové síly)

2. pacientka měla v terapii i elektrostimulaci dle I/t křivky + standartní RHB

- polyEMG 2.7. 2025 bez zaznamenání fázické aktivity extenzorů (plný obraz parézy n.radialis)
- polyEMG 9.9. 2025 Vykreslení fázické aktivity extenzorů (klinicky neutrální postavení ruky)
- polyEMG 13.1. 2026 Velmi dobrá fázická aktivita extenzorů, klinicky kompletní reinervace (mírně snížená svalová síla

Grafy : m. extensor digitorum pacientky č. 1



Obrázek 1. m. extenzor digitorum před stimulací Obrázek 2. m. digitorum ihned po stimulaci Obrázek 3. m. extensor digitorum po 3 měsících

Závěr

- U obou probandů došlo k velmi dobré klinické reinervaci verifikované polyEMG vyšetřením, byť mechanismus vzniku nervové parézy byl odlišný. U prvního probanda byl návrat funkce rychlejší. PolyEMG měření bezprostředně po aplikaci elektroakupunktury zaznamenalo u prvního probanda změnu signálu ve smyslu nárůstu motorické aktivity. Měření po 4 týdnech a dále pak po 3 měsících zaznamenalo jasně vykreslenou fázickou aktivitu extenzorů, což odpovídá řízenému volnímu pohybu.

Diskuse:

- Potenciál elektroakupunktury se zdá slibný, přestože se nelze zcela jednoznačně na tak malém vzorku probandů vyjádřit ohledně urychlení motorické aktivity svalu. Je třeba dalšího výzkumu, větší skupinu homogenních probandů a porovnání s kontrolní skupinou, která by hodnotila stávající terapii – tedy svalovou elektrostimulaci.

Zdroje

- (1) Faroni A, Mobbasserí SA, Kingham PJ, et al. Peripheral nerve regeneration: Experimental strategies and future perspectives. Adv Drug Deliv Rev 2015;82:83160–167. ; (2) Noble J, Munro CA, Prasad VSSV,Midha R. Analysis of upper and lower extremity peripheral nerve injuries in a population of patients with multiple injuries. J Trauma 1998;45:116-22.
- (3) Sunderland S. A classification of peripheral nerve injuries producing loss of function. Brain 1951;74:491–516. ;(4) Kerschenteiner M, Stadelmann C, Dechant G et al (2003) Neurotrophic cross-talk between the nervous and immune systems:implications for neurological diseases. Ann Neurol 53:292–304
- (5) Saarna M (2000) GDNF—a stranger in the TGF-beta superfamily? Eur J Biochem 267:696968–696971; (6) Stolp HB (2013) Neurotropic cytokines in normal brain development and neurodevelopmental disorders. Mol Cell Neurosci 53:63–68
- (7) Mugiari, G.; D’Agata, V.; Trovato, B.; Roggio, F.; Castorina, A.; Vecchio, M.; Di Rosa, M.; Musumeci, G. The role of exercise on peripheral nerve regeneration: From animal model to clinical application. Helveta 2021, 7, e0828.
- (8)Alvites, R.; Rita Caserio, A.; Santos Pedrosa, S.; Vieira Bramquinho, M.; Rorchi, G.; Geuna, S.; Varejão, A.S.P.; Collete Maurício, A. Peripheral nerve injury and axonotmesis: State of the art and recent advances. Cogent. Med. 2018, 5, 146640. (9) Kesselring J. Neurorehabilitation – applied neuroplasticity. Mult Scler 2006; 11: 2–4.;
- (10) Vijayarankararman S. Nerve guide conduits for peripheral nerve injury repair: A review on design, materials and fabrication methods. Acta Biomater. 2020, 106, 54–69. (11) Hussain, G.; Wang, J.; Rasul, A.; Anwar, H.; Qasim, M.; Zafar, S.; Aziz, N.; Razaq, A.; Hussain, R.; de Aguiar, J.L.G.; et al. Current Status of Therapeutic Approaches against Peripheral Nerve Injuries: A Detailed Story from Injury to Recovery. Int. J. Biol. Sci. 2020, 16, 116–134. [Google Scholar] [CrossRef] [PubMed] [Open Version] (12) Raza, C., Riaz, H.A.; Anjum, R.; Shakeel, N.U.A. Repair strategies for injured peripheral nerve: Review. Life Sci. 2020, 243, 117308.
- (13) Isvarama, G.; Manólis, E.; Nengis, M. Gati Analysis Using Animal Models of Peripheral Nerve and Spinal Cord Injuries. Biomedicines 2021, 9, 1050
- (14) Leite, A.P.S.; Pinto, C.G.; Tiburcio, F.C.; Sartori, A.A.; de Castro Rodrigues, A.; Barraviera, B.; Ferreira, R.S.J.; Filadelpho, A.L.; Matheus, S.M.M. Heterologous fibrin sealant potentiates axonal regeneration after peripheral nerve injury with reduction in the number of suture points. Injury 2019, 50, 834–847.
- (15) Meena, P.; Kakkar, A.; Kumar, M.; Khatri, N.; Nagar, R.K.; Singh, A.; Malhotra, P.; Shukla, M.; Saraswat, S.K.; Srivastava, S.; et al. Advances and clinical challenges for translating nerve conduit technology from bench to bed side for peripheral nerve repair. Cell Tissue Res. 2021, 383, 617–644.
- (16) Nagardov V, Makris N, Liu J, et al. Effects of electroacupuncture versus manual acupuncture on the human brain as measured by fMRI. Hum Brain Mapp 2005;24:193–205.; (17) Zhang CH, Ma ZZ, Huo BB, et al. Diffusional plasticity induced by electroacupuncture intervention in rat model of peripheral nerve injury. J Clin Neurosci 2019;69:250–256.;
- (18) Zhang M, Zhang Y, Bian Y, et al. Effect of long-term electroacupuncture stimulation on recovery of sensorimotor function after peripheral nerve anatomosis. Challenged Med 2018;36:170–175.
- (19) Hu LN, Tian JX, Gao W, et al. Electroacupuncture and moxibustion promote regeneration of injured sciatic nerve through Schwann cell proliferation and nerve growth factor secretion. Neural Regen Res 2018;13(3):477–483. ;
- (20) Wu JJ, Lu YCh, Hua XY, et al. Cortical remodeling after electroacupuncture therapy in peripheral nerve repairing model. Brain Res 2018;1690:61–75.
- (21) Li QW. Effect of electro-acupuncture on s-100 protein expression of nerve fibers in the repair process of transected sciatic nerve in rats. J Acupunct Tuina Sci 2007;5:10–13.
- (22) Fei J, Gao L, Li HH, et al. Electroacupuncture promotes peripheral nerve regeneration after facial nerve crush injury and upregulates the expression of glial cell-derived neurotrophic factor. Neural Regen Res 2019;14(4):673–682 (22) Hsang GS, Sar C, Valmier J, et al. Electro-acupuncture on functional peripheral nerve regeneration in mice: A behavioural study. BMC Complement Altern Med 2012;12:141