

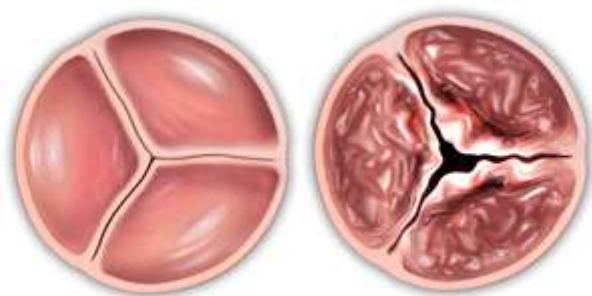
Aortální stenóza (zúžení aortální chlopně)

Autor: Jana Chromíková

Definice

Aortální stenóza (AS), jinak též stenóza aortální chlopně (zúžení aortální chlopně), je srdeční vada, při které dochází k zúžení aortální chlopně a tím pádem vzniku překážky při odvodu krve z levé srdeční komory. Následkem toho dochází k tlakovému přetížení této komory a jejímu postupnému zbytnění.

Obr. 1: Srovnání zdravé a poškozené aortální chlopně

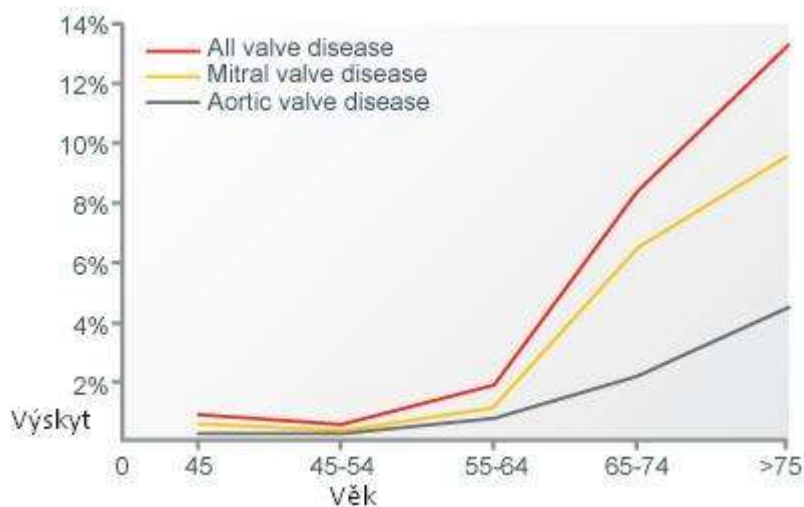


Zdroj: <http://www.edwards.com/Procedures/AorticStenosis/Pages/aorticstenosis.aspx>

Výskyt

V České republice se v současné době provádí přibližně 2 500 operací pro chlopní vady za rok. Většinu z tohoto počtu představují operace pro aortální stenózu. U lidí starších 75 let se aortální stenóza vyskytuje u 5%. Více než jeden člověk z osmi starší 75 let trpí lehkou nebo závažnou chlopní vadou.

Obr. 2: Výskyt aortální stenózy v populaci



Zdroj: <http://www.edwards.com/eu/procedures/aorticstenosis/Pages/prevalence.aspx>

Etiologie, patogeneze

Nejčastější příčinou vzniku aortálního zúžení u dospělých je stařecké zvápenatění aortální chlopně. Zvápenatění aortální chlopně postihuje jak nemocné ve vyšším věku s trojcípou aortální chlopní, tak i vrozeně změněné chlopně (v klinické praxi nejčastěji dvojcípá chlopeň). Aortální zúžení vzniká také v důsledku revmatické horečky. Asi 80% postižených tvoří muži.

U aortální stenózy je levá komora vystavena tlakovému přetížení v důsledku vysokého odporu kladeného zúženým ústím chlopně v průběhu stahu svaloviny komory. Kompenzačním mechanismem je postupný rozvoj ztlustění svaloviny komory se současným zvýšením spotřeby kyslíku ve svalovině a rozvojem nepoměru vyšší poptávkou a sníženou nabídkou kyslíku. Levá komora později není schopná vypudit během jednoho stahu svaloviny dostatečné množství krve do oběhu. V konečném stádiu dochází k poruše stažlivosti svaloviny.

Aortální stenózu rozdělujeme na lehkou, středně těžkou a těžkou.

Hlavní příznaky

Zúžení aortálního ústí bývá pozvolné a levá komora dokáže dlouhou dobu i významné zúžení chlopně kompenzovat. Proto bývá bezpříznakové období poměrně dlouhé.

V typických případech se vyskytuje alespoň jeden ze symptomů tzv. klasické triády:

- dušnost
- synkopa = krátkodobá ztráta vědomí při nedostatečném přísunu kyslíku do mozku vznikající po námaze
- stenokardie = svíravá, palčivá bolest vyskytující se za hrudní kostí

Prvním a nejčastějším příznakem je námahová dušnost. Klidová dušnost, typicky noční, je obvykle spjata s velmi pokročilým stádiem onemocnění a značí velmi nepříznivou prognózu pro nemocného, který by nebyl chirurgicky léčen.

Vyšetření

Pro správné stanovení diagnózy aortální stenózy většinou je důležitá anamnéza, fyzikální nález, elektrokardiogram, avšak zásadní je echokardiografické vyšetření a v některých případech i katetrizační vyšetření.

1. Fyzikální vyšetření: U významné aortální stenózy bývá periferní pulz malý a s pomalu stoupajícím tlakem. Poslechový nález je zcela typický; jedná se o drsný šelest vznikající při stahu svaloviny levé komory, který je maximálně slyšitelný v 2. mezižebním prostoru napravo od hrudní kosti.
2. Elektrokardiogram: Nalézáme ztlustění svaloviny levé komory a její zatížení.

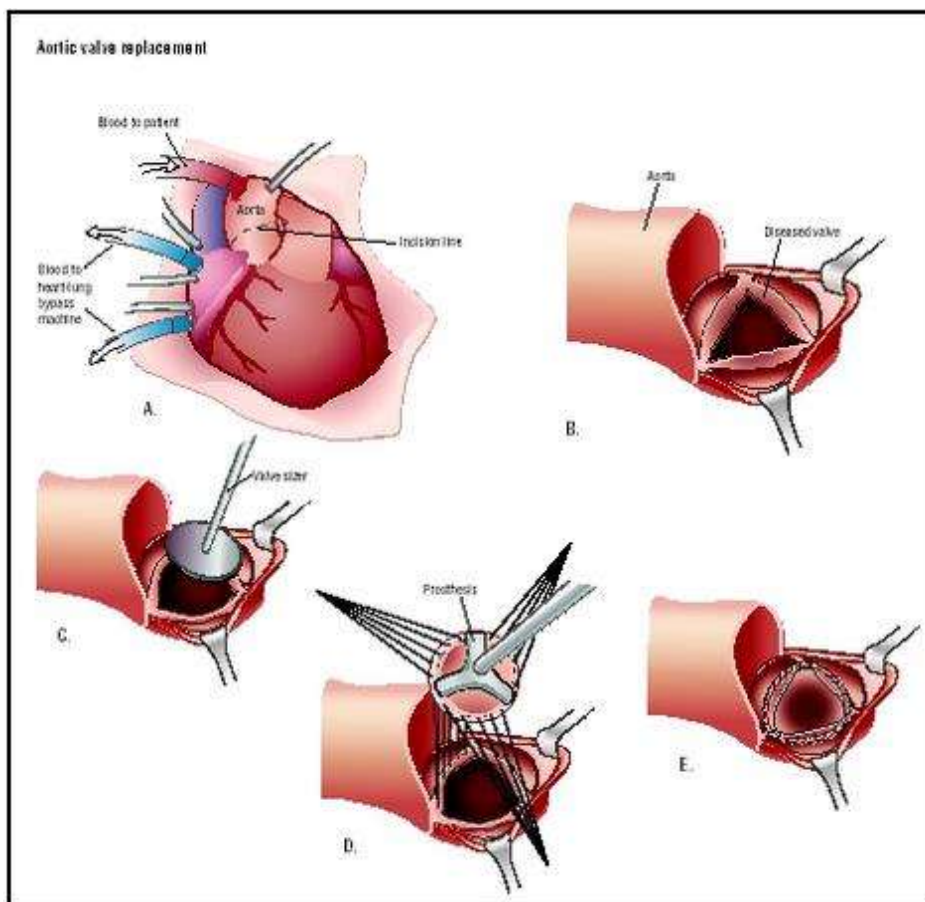
- Echokardiografie: Umožňuje posouzení počtu cípů aortální chlopně a jejich tvaru, přítomnosti zvrápenatění, tlakové gradienty a plochu ústí aortální chlopně. Také dovoluje stanovit tloušťku stěn levé komory, její velikost a parametry funkce.
- Zátěžové EKG resp. echokardiografie je využíváno u významných, ale bezpříznakových aortálních stenóz.
- Srdeční katetrizace umožňuje invazivní měření tlakových gradientů a plochu ústí aortální chlopně a dále také stav věnčitých tepen u pacientů před plánovanou operací.

Léčba

Léčba si klade si za cíl odstranit příznaky onemocnění, zlepšit prognózu nemocných a kvalitu života. Při vzniku příznaků by měla být léčba chirurgická. U pacientů s vysokým operačním rizikem je alternativou intervenční řešení nebo léčba medikamentózní.

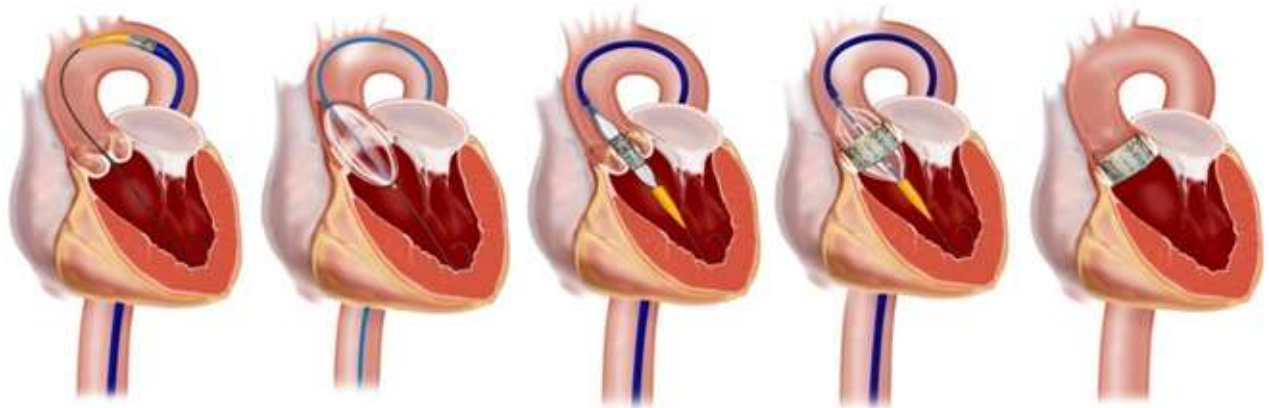
Chirurgická léčba zahrnuje náhradu chlopně mechanickou nebo biologickou protézou. Náhrada chlopně odstraňuje příznaky a má příznivý vliv na prognózu.

Obr. 3: Průběh náhrady aortální chlopně. Přístup k srdci přes hrudník (A), vitální funkce pacienta jsou zajištěny mimotělním oběhem. Naříznutím aorty dochází k zpřístupnění chlopně a chlopně je poté odstraněna (B). Přeměření velikosti aortálního ústí k zjištění potřebné velikosti náhrady aortální chlopně (C). Našití aortální náhrady (D a E)



Intervenční léčba nabízí u vysoce rizikových nemocných odstranění příznaků pomocí transkatetrové náhrady aortální chlopně (TAVI) nebo paliativní řešení pomocí balónkové valvuloplastiky.

Obr. 4: Transkatetrová náhrada aortální chlopně (TAVI)



Zdroj: <http://raneyzusman.squarespace.com/endovascular/transcatheter-aortic-valve-replacement-tavr.html>

Medikamentózní léčba AS neovlivňuje životní prognózu. Používáme ji k potlačení symptomů a k léčbě srdečního selhání u inoperabilních pacientů. U pacientů s dušností lze podat diuretika, event. s opatrností inhibitory ACE. Léčba statiny, navrhovaná díky celé řadě podobností mezi sklerotickou AS a aterosklerózou, není dosud podpořena dostatkem důkazů.

Komplikace

Přirozený průběh onemocnění je charakterizován obvykle velmi dlouhým obdobím, kdy je pacient zcela bez příznaků, přičemž se zúžení aortální chlopně postupně zhoršuje. U dvojcípých chlopní je vznik příznaků typický pro věk 50 – 70 let. V případě stařecké vápenaté aortální stenózy se příznaky objevují spíše později, nejčastěji ve věku nad 70 let. Zhoršení porematické aortální stenózy je variabilní, avšak příznaky se zpravidla objevují již ve středním věku.

Zhoršení onemocnění závisí na počátečním nálezů na chlopni, původu zúžení, rychlosti průtoku krve aortou (zvýšená rychlost vede k rychlejšímu zhoršení zúžení) a na rizikových faktorech.

V případě, že se u pacienta objeví příznaky, pak se jeho životní prognóza bez operačního zásahu výrazně zhoršuje. Při příznacích městnavé srdeční nedostatečnosti se průměrná doba přežití pohybuje kolem dvou let, při synkopách tři roky a stenokardiích asi pět let. Deset let přežije při odmítnutí operace asi jen 10 % pacientů s příznaky.

Z výše uvedených důvodů představuje aortální stenóza nejčastější chlopenní vadu indikovanou v dospělém věku k chirurgické léčbě.

Praktické rady pro pacienta

Při vzniku potíží charakteru dušnosti, bolestí na hrudi, mdloby by měli nemocní bez odkladu být vyšetřeni kardiologem.

Literatura

KLENER, Pavel. et al. 2011. *Vnitřní lékařství*. 2. Vydání. Praha: Galén

ASCHERMANN, Michael et al. 2004. *Kardiologie*. Praha: Galén

Aortic Stenosis. ©2012 [cit. 2013-04-10]. Dostupné z:

<http://www.edwards.com/eu/procedures/aorticstenosis/Pages/prevalence.aspx>

Aortální stenóza. [online]. Poslední revize 30. 3. 2013. [cit. 2014-4-10]. Dostupné z:

http://cs.wikipedia.org/wiki/Aort%C3%A1ln%C3%AD_sten%C3%B3za

POPELOVÁ, Jana. et al. *Doporučené postupy pro diagnostiku a léčbu chlopenních srdečních vad v dospělosti* [online]. Cor Vasa. ©2007 [cit. 2013-04-07]. Dostupné z: http://www.kardio-cz.cz/resources/upload/data/134_Chlopenni_srdecni_vady_v_dospelosti.pdf [cit. 2013-04-07].