



Lékařská  
fakulta

# CHIRURGICKÝ MANAGEMENT LÉČBY HIDRADENITIS SUPPURATIVA

Autor: Haštová K.

Školitel: Badida G., MUDr.

Oddělení plastické a estetické chirurgie LF UPOL a FNOL



FAKULTNÍ NEMOCNICE®  
OLOMOUC

## ÚVOD

Hidradenitis suppurativa (acne inversa) je chronické, zánětlivé, recidivující onemocnění postihující apokrinní potní žlázy s predominancí v axilách, inguinálně a anogenitálně. Průběh nemoci je komplikován tvorbou zánětlivých, bolestivých nodul, abscesů, píštělí a jizvení co značně snižuje kvalitu života. Mezi rizikové faktory zhoršující průběh nemoci patří kouření, obezita, stres a hormonální změny – častěji jsou postiženy ženy a onemocnění se objevuje v období po pubertě, ale může se vyskytnout v jakémkoliv věku. V léčbě jsou používány antibiotika (lokální i systémová), biologická léčba (Adalimumab, Secukinumab) a v pokročilejších stádiích chirurgická intervence. Využívány jsou různé techniky v závislosti na závažnosti postižení, lokality a preference pacienta.

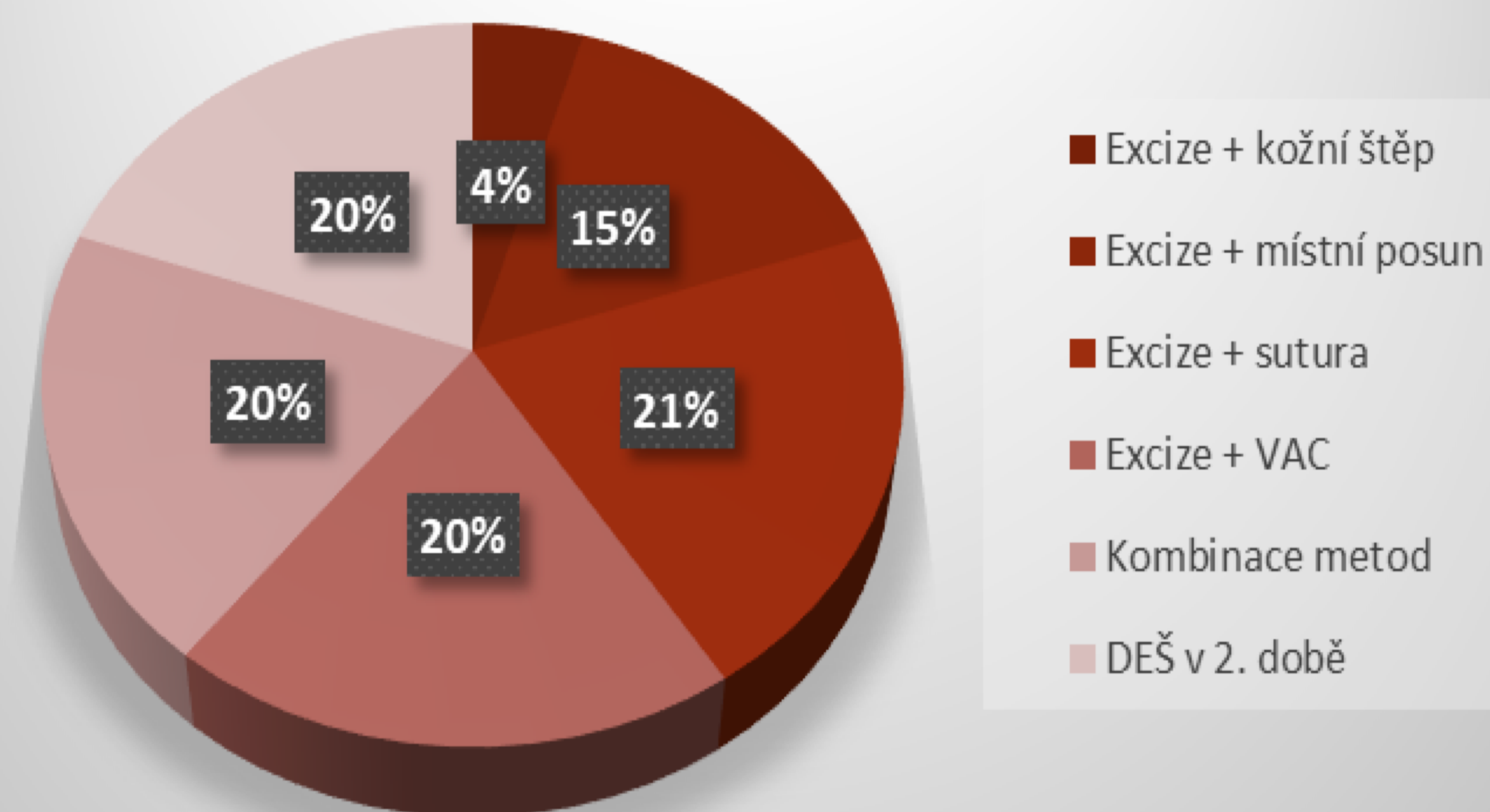
## CÍLE

Zhodnotit techniky chirurgické léčby a výskyt recidivy.

## METODIKA

Retrospektivní studie zahrnující 36 pacientů, kteří podstoupili chirurgickou léčbu za období 10 let (04/2013–04/2022). Na základě získaných dat jsme hodnotili postižené lokality, úspěšnost operačních technik, výskyt rizikových faktorů a komplikace léčby.

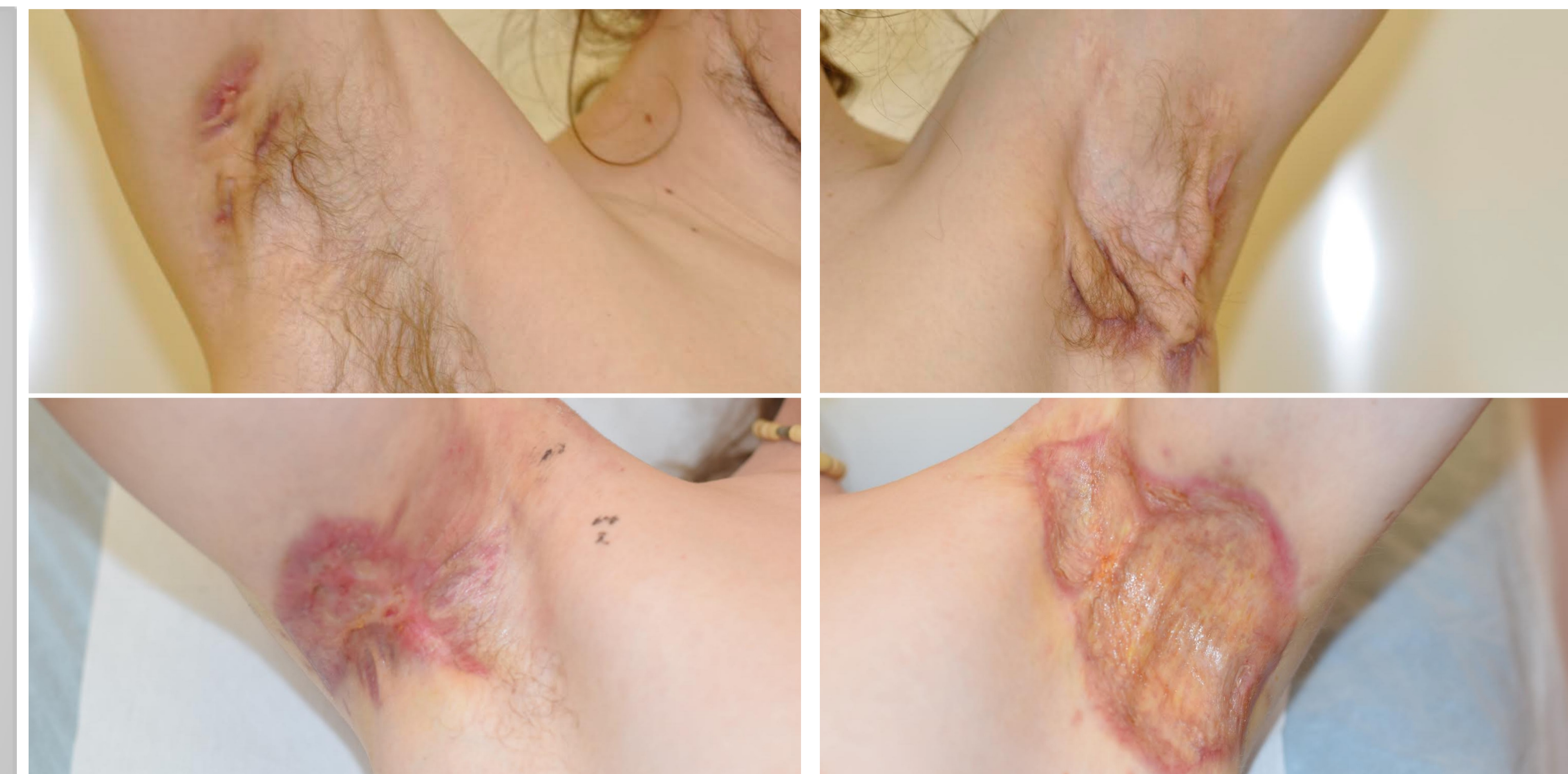## Operační technika



Graf č.1: Procentuální zastoupení operačních technik

## VÝSLEDKY

Při počtu 36 pacientů (M 22: Ž 14) bylo vykonáno 85 operací. Průměrný věk pacientů byl u mužů 49,18 a u žen 41,07 roku. Nejčastěji postižené byly axily (39,58 %), inguina (16,67 %) a oblast genitálu (12,5 %), u 22 pacientů byla postižena více než jedna oblast. Nejčastější operační technikou byla excize a sutura (21 %), excize a VAC (20 %), excize a dermoepidermální štěp v 2. době (20 %), excize a místní posun (15 %). Až 52,78 % pacientů kouřilo a 22,22 % pacientů byli diabetici. Recidiva se vyskytla u jedné pacientky a byla vyřešena excízi a suturou.



Obrázek č.1: Postižená pravá axila před operací a 14. pooperační den.

Obrázek č.2: Postižená levá axila před operací a 30. pooperační den.

## ZÁVĚR

Léčba hidradenitis suppurativa vyžaduje multidisciplinární přístup. Navzdory tomu, že v naší práci byla nejpoužívanější technikou excize a sutura je v léčbě hidradenitidy preferováno použití dermoepidermálního štěpu z důvodu absence mazových žláz čím se snižuje riziko recidivy. Pro pacienty existuje stránka [www.hsonline.cz](http://www.hsonline.cz), kde se můžou poradit ohledně své nemoci s odborníky anonymně zasláním fotografie.

Zdroje:

[Home | Hidradenitis Suppurativa Online \(hsonline.cz\)](http://Home | Hidradenitis Suppurativa Online (hsonline.cz))

[Hidradenitis Suppurativa: Causes, Features, and Current Treatments - PMC \(nih.gov\)](https://pubmed.ncbi.nlm.nih.gov/)

Fotografie: Archiv MUDr. Badidy